DUPLICATE
HX00011924

Dr A. POZZI

Anatomie et Physiologie Génitales et Obstétricales

FÉLIX ALCAN
EDITEUR

QM421 P87

Columbia University
in the City of New York

College of Physicians and Surgeons

Reference Library

Given by
Herman de Frennery

Norman de Premery
St Symphorien
27 Decembre 1900

ÉLÉMENTS

D'ANATOMIE

ET DE PHYSIOLOGIE

GÉNITALE ET OBSTÉTRICALE

DU MÊME AUTEUR

Éléments d'Obstétrique, à l'usage des sages-femmes. 1 volume in-12, avec de nombreuses gravures dans le texte. (*Sous presse.*)

ÉLÉMENTS
D'ANATOMIE
ET DE PHYSIOLOGIE
GÉNITALE ET OBSTÉTRICALE

PRÉCÉDÉS

DE LA DESCRIPTION SOMMAIRE DU CORPS HUMAIN

A L'USAGE DES SAGES-FEMMES

PAR

Le Dr ADRIEN POZZI

Professeur à l'École de médecine de Reims
Lauréat du Congrès français de chirurgie

AVEC 219 FIGURES DANS LE TEXTE

PARIS

ANCIENNE LIBRAIRIE GERMER BAILLIÈRE ET Cie

FÉLIX ALCAN, ÉDITEUR

108, BOULEVARD SAINT-GERMAIN, 108

1894

Tous droits réservés.

AVANT-PROPOS

Ce petit livre se compose de deux parties bien distinctes.

La *première partie* s'adresse exclusivement aux sages-femmes obligées, à partir du mois d'octobre 1894, de subir un premier examen d'anatomie. Les auteurs de la nouvelle réglementation des études médicales ont pensé, avec juste raison, que des femmes, vouées par leur carrière à veiller sur un phénomène physiologique essentiel à la perpétuation de l'espèce et qui, dans une sphère modeste, mais sociologiquement des plus importantes, représentent la science, devaient posséder des notions simples mais positives sur la constitution et sur la mécanique de l'animal humain.

Leurs connaissances professionnelles reposant sur

357280

une base solide doivent, en outre, y gagner en rigueur comme en efficacité.

Ces premières pages voudraient concourir à la réalisation de ce progrès. Le public auquel elles s'adressent, le but poursuivi, en expliquent la forme.

La *deuxième partie*, d'une portée plus étendue, renferme, en un espace resserré, l'exposé, sans développements, mais pourtant aussi complet que possible, de l'anatomie génitale de la femme et en particulier des recherches de Farabeuf, Pinard et Varnier sur le bassin obstétrical, d'une importance majeure dans l'étude des accouchements, suivi de l'histoire du produit de la conception jusqu'au moment où, se libérant de ses attaches maternelles, il va vivre d'une existence indépendante.

PREMIÈRE PARTIE

DESCRIPTION SOMMAIRE DU CORPS HUMAIN

PRÉLIMINAIRES

CONSIDÉRATIONS SUR L'ÊTRE VIVANT, LES ÉLÉMENTS ANATOMIQUES ET LEUR GROUPEMENT

La nature se présente à nous sous deux états fondamentaux, composée de corps vivants et de corps inertes.

Ces deux états sont intimement liés l'un à l'autre et successifs.

L'état de vie est l'état dans lequel les corps possèdent la propriété d'absorber, d'exhaler, d'être doués de sensibilité.

L'état d'inertie est caractérisé par l'absence de cet ensemble de propriétés.

La mort est le passage de l'état de vie à l'état d'inertie.

La vie est la résultante complexe de réactions élémentaires, d'ordre physique et chimique, dont nous connaissons un très grand nombre de conditions d'existence, mais dont le mécanisme synthétique et dernier nous échappe encore.

Les corps inertes absorbés par les corps vivants, deviennent à leur tour particules vivantes, puis, au bout d'un temps plus ou moins long, retombent dans l'état d'inertie. C'est ainsi que la nature évolue par mutation perpétuelle de forme : « *Rien ne se perd, rien ne se crée, tout se transforme.* »

Le corps vivant élémentaire et primordial est la cellule vivante. Ce qui différencie et classe les êtres vivants, c'est la multiplicité et la complexité des combinaisons cellulaires.

Ce fait est particulièrement nécessaire à établir au début d'un livre qui parle de la reproduction d'une catégorie d'êtres vivants : il deviendra évident par la suite.

L'homme — comme le ver de terre, comme le brin d'herbe — provient de l'évolution d'une cellule; cellule unique au point de départ de son existence, amas coordonné de cellules à l'état de constitution complète — voilà l'être humain.

La formule ancienne d'Aristote, *omne vivum ex ovo*, tout être vivant provient d'un œuf, doit être prise dans un sens plus général : l'œuf c'est la cellule.

Un professeur illustre avait l'habitude de se servir, dans ses cours aux sages-femmes, d'une comparaison vulgaire et frappante pour faire saisir ce que nous venons d'énoncer :

« Voulez-vous, disait-il, comprendre ce qu'est la cellule? Eh bien, représentez-vous un grain de raisin; des grains de raisin réunis en grand nombre forment un tout, une grappe de raisin; le corps humain est une grappe énorme de cellules tassées et rangées les unes contre les autres, mais elles sont si petites qu'il faut des instruments puissants, des microscopes, pour les voir et en découvrir l'arrangement. »

Cellule et fibre. — L'élément ou l'unité anatomique prend plus spécialement le nom de *cellule*, quand il est globuleux. Cet élément qui, par pression réciproque, est le plus souvent déformé, peut s'allonger, ressembler plus ou moins à un fil; on lui donne alors le nom de *fibre*.

Fibre. — La *fibre*, au lieu d'être constituée par une cellule unique, est souvent composée de petites cellules allongées, unies bout à bout pour former un long filament.

Tissus. — L'enchevêtrement et la juxtaposition des fibres et des cellules constituent les *tissus organiques*, comme la juxtaposition et l'enchevêtrement des fils constituent une étoffe. Ces cellules et ces fibres sont de natures diverses

(cellule et fibre conjonctive, musculaire, nerveuse, etc.) et leur assemblage forme des tissus différents (tissu conjonctif, musculaire, nerveux, etc.). C'est dans ces *étoffes* variées qu'est taillé l'être vivant humain, et c'est leur union harmonique qui constitue ses organes et son organisme.

Éléments libres. — Mais il est des cellules qui ne se réunissent pas pour former des tissus; elles restent détachées, séparées, vont et viennent : elles forment l'élément fondamental du *sang* et de la *lymphe*. Ce sont les *globules rouges du sang* et les *leucocytes* ou globules blancs.

Le corps est donc composé d'une agglomération en nombre presque infini de ces petites particules élémentaires. Chacune de ces particules a sa raison d'être en elle-même, elle s'entretient, se développe par une vertu propre qui est la *vie*.

C'est l'ensemble de ces vies particulières, harmoniquement coordonnées en vue d'une même fin, qui constitue l'*animal vivant*.

LIVRE PREMIER

ANATOMIE GÉNÉRALE

CHAPITRE PREMIER

LES TISSUS ORGANIQUES

Tissus. — La cellule caractérise le tissu. On distingue ainsi : le *tissu conjonctif et séreux;* le *tissu cartilagineux et osseux;* le *tissu musculaire;* le *tissu épithélial;* le *tissu nerveux.*

TISSU CONJONCTIF, ÉLASTIQUE ET SÉREUX

Tissu conjonctif ou connectif. — Sa répartition. — Ce tissu n'est pas l'élément caractéristique d'un organe. Son rôle est plus général. Il unit entre elles les différentes parties du corps humain : organes, tissus, cellules. Il est mêlé à presque tous les autres tissus; on le retrouve, plus ou moins modifié, dans les muscles, les centres nerveux et les nerfs, les os. Mais, en certains endroits, il forme des masses homogènes presque exclusivement composées de ses éléments propres. La cellule conjonctive est plate, étoilée avec des prolongements ramifiés parfois très longs formant des fibres.

Fig. 1. — Cellules et fibres conjonctives.

a, faisceaux de tissu connectif coupés transversalement à leur direction. — *b*, cellules ramifiées du tissu connectif (gross. 200 diam.).

Tissu fibreux. — Le tissu connectif se présente tantôt sous forme de fibres blanches, serrées les unes contre les autres : il constitue ainsi le *tissu fibreux* proprement dit. Les *tendons*, sous leurs différents aspects, les *gaines* des nerfs, sont formés de tissu fibreux.

Tissu cellulaire. — Tantôt et le plus souvent les fibres du tissu conjonctif sont ramifiées, s'anastomosent, forment un réticulum, *un filet*, avec une infinité de *mailles* ou *logettes* où se mettent les cellules des autres tissus : il porte alors plus particulièrement le nom de *tissu cellulaire*. Ainsi constitué, tantôt l'élément noble (cellule musculaire, nerveuse, etc.) dominant, il tient la petite place; tantôt, au contraire, il est amassé en grande quantité.

Dans ce dernier cas, ses mailles se remplissent souvent de globules de graisse : il constitue alors le *tissu adipeux ou graisseux*, qui, chez les personnes grasses, est si abondant sous la peau.

Le tissu cellulaire est le ciment qui unit, égalise, comble les vides, revêt les surfaces.

Tissu élastique. — Aux éléments du tissu cellulaire sont souvent associées des *fibres élastiques*. Quand elles sont prédominantes, le tissu prend le nom de *tissu élastique*.

Tissu séreux. — Intimement lié au tissu conjonctif se trouve le *tissu séreux*, constitué par une raréfaction de ce tissu conjonctif dont les mailles s'élargissent énormément, fusionnent les unes avec les autres et forment ainsi une sorte de poche dont l'intérieur se recouvre d'une couche de cellules *épithéliales*.

Le tissu cellulaire de voisinage, refoulé par le développement de cette cavité, forme un feutrage qui la limite. Le tissu séreux est humidifié d'une couche liquide qui, dans certaines maladies (hydropisies), peut augmenter considérablement. Les types des séreuses sont : le péritoine, la plèvre, les synoviales.

Ce tissu a la propriété de s'enflammer avec la plus grande facilité.

TISSU CARTILAGINEUX ET OSSEUX

Nous les réunissons à cause de leur proche parenté.

Caractères physiques du tissu cartilagineux. — Le cartilage est un tissu résistant, criant sous le couteau, mais se laissant facilement entamer, assez élastique ; à la coupe, il est d'un blanc bleuté. Il recouvre les extrémités des os ; c'est lui qui donne cet aspect nacré aux surfaces articulaires des os frais.

Constitution anatomique. — Il se compose de deux parties : d'une substance fondamentale, transparente, ferme, creusée de godets appelés *lacunes du cartilage* ou *chondroplastes*. Dans ces godets sont les cellules cartilagineuses ; il y a, en général, une lacune pour chaque cellule.

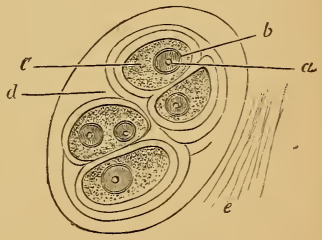

Fig. 2. — Cette figure représente une coupe de cartilage hyalin, dont les capsules ont été ouvertes, coupées par le rasoir, et dont on aperçoit la tranche. Dans cette figure le cartilage est en voie de multiplication : *c* figure la substance ou protoplasme de la cellule cartilagineuse ; *b* son noyau et *a* un noyau dans le noyau lui-même ou *nucléole ; d* marque le contour des capsules cartilagineuses primitive et secondaire.

VARIÉTÉS

Cartilage hyalin. — Le cartilage, à l'état de pureté, s'appelle *cartilage hyalin*.

Fibro-cartilage. — Dans la substance fondamentale peuvent s'ajouter d'autres éléments. Ainsi, il peut y avoir des fibres du *tissu fibreux* (déjà étudié). Le cartilage alors est plus résistant. Dans ce cas il porte le nom de *fibro-cartilage*. Exemple : le cartilage de la symphyse pubienne.

S'il s'y mêle en notable quantité des fibres élastiques, on a un *cartilage fibro-élastique* ou *élastique*.

Transformation du tissu cartilagineux en tissu osseux. — Dans la substance fondamentale, peuvent se déposer des

grains de sels calcaires, ses cellules peuvent subir des modifications et il y a transformation du tissu *cartilagineux* en *tissu osseux*. Ce phénomène est particulièrement remarquable dans les os des membres. La démonstration est facile à faire. Si on prend un os comme l'humérus (os du bras), et qu'on le plonge dans un acide affaibli, étendu d'eau comme de l'acide chlorhydrique, au bout d'un certain temps, cet os qui était rigide comme une barre de bois, se présente comme un corps mou qui, à l'œil nu, ne diffère en rien du vrai cartilage. Cette transformation est due à la disparition des sels calcaires, carbonates et phosphates qu'on pourrait appeler d'un nom qui peint bien leur rôle dans le cas particulier, *sels pierreux*. Cette disparition des sels de chaux se voit dans le rachitisme et dans une maladie qui frappe quelquefois la femme enceinte, l'*ostéomalacie*, et alors les os devenus presque cartilagineux cèdent, se tordent, d'où des déformations particulièrement sensibles sur le bassin.

TISSU OSSEUX

Caractères physiques. — Le tissu osseux forme le *squelette,* c'est-à-dire la charpente du corps. Il est blanc, dur, résistant, mais cassant. Sa résistance atteint son maximum chez l'adulte; elle diminue chez le vieillard, dont les os sont plus fragiles. Chez l'enfant, il est moins sujet à se briser, et il l'est d'autant moins qu'on se rapproche davantage de la naissance. Cela tient à ce qu'il participe encore des qualités d'élasticité du tissu aux dépens duquel il s'est formé.

Constitution. — Le tissu osseux possède une trame fondamentale constituée par du tissu fibreux dense, disposé en couches concentriques à la manière des pelures d'un oignon dans les os longs, comme l'humérus, par exemple : cette trame s'infiltre de sels calcaires, se pétrifie, par l'apport surtout de carbonates et de phosphates de chaux.

Aspect à la coupe. — Quand on fait une coupe transver-

sale sur un os comme l'humérus, le fémur, on voit que le tissu de cet os est percé d'une grande quantité de trous, orifices d'autant de canaux, qu'on voit en coupant l'os en long (fig. 3) et qui portent le nom de *canaux de Havers*. Autour de ces ouvertures arrondies sont disposées, en cercle, des lacunes avec des prolongements creux, qui se rendent dans le canal de Havers. *Ce sont les ostéoplastes* (fig. 4, *a*, *b*). Dans ces lacunes sont des cellules nommées *ostéoblastes*.

Chaque os est entouré d'une membrane, nommée *périoste*, ce qui veut dire *membrane placée autour de l'os*, et qui lui forme un manchon.

Les cavités du tissu osseux sont remplies d'une substance blanc rose en général, jaunâtre chez le vieil animal, qu'on nomme *moelle osseuse*. Elle pénètre partout : on en trouve jusqu'à la face profonde du périoste. La cellule caractéristique de la moelle est appelée *médullocèle*.

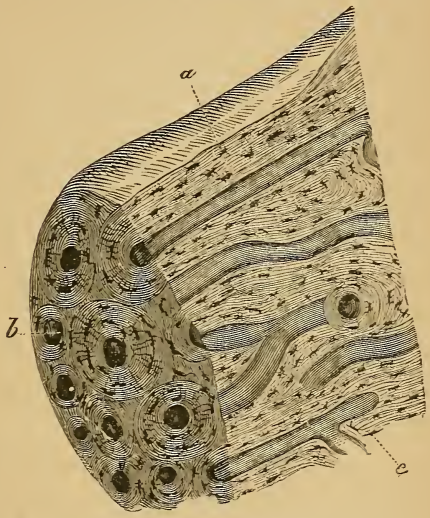

Fig. 3. — Cette figure d'ensemble représente une coupe *transversale* et une coupe suivant la longueur d'une portion d'os long. Sur la tranche on voit les orifices des canaux de Havers (*b*), et tout autour la disposition des couches en pelures d'oignon. Sur la coupe en long on aperçoit les canaux ouverts (*a*) ressemblant aux galeries de vers dans du bois et qui aboutissent aux trous de la tranche. Les petits points noirs (*c*) ressemblant sur la figure à de petites fourmis, sont les cellules osseuses disposées tout autour des canaux.

Vaisseaux, nerfs. — Dans le tissu osseux, il y a des vaisseaux et des nerfs qui passent dans les canaux de Havers.

Variétés. — Voilà la structure du tissu osseux en géné-

ral. Mais il présente des modifications dans sa *texture*, c'est-à-dire dans l'arrangement des différentes parties qui le composent.

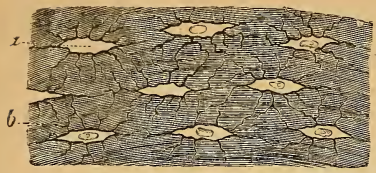

Fig. 4. — Ostéoplastes.

Tissu à canaux de Havers. — Dans un cas, tous les canaux de Havers viennent aboutir à un grand canal central, autour duquel ils sont rangés, de sorte que, lorsqu'on ouvre ce canal, on le trouve percé

Fig. 5. — Corpuscules osseux.

Dans la figure 4 on voit les ostéoplastes au milieu de la substance osseuse avec leurs ramifications représentées par les petits traits noirs qui en rayonnent. Les lignes longitudinales indiquent les lamelles du tissu osseux.

Dans la figure 5, les corpuscules osseux ont été isolés, et on voit très nettement leur disposition avec les canaux qui en partent et les unissent entre eux.

d'une infinité de petits trous, orifices des canaux de Havers. Ce grand canal collecteur, qui reçoit tous les autres et qui

joue, vis-à-vis des canaux de Havers, le rôle que ceux-ci jouaient vis-à-vis des canalicules osseux des ostéoplastes, est, comme ses affluents, rempli de moelle. Ce canal, véritable canal de Havers monstre, porte le nom de *canal médullaire*. C'est le tissu osseux à *systèmes de Havers*.

Tissu à aréoles ou spongieux. — Dans un autre cas, les canalicules de Havers n'aboutissent pas à un canal central, on ne voit que leurs canaux se croisant en tous sens, plus ou moins rapprochés les uns des autres, dilatés, formant des cavités aréolaires plus ou moins larges, c'est le tissu *osseux spongieux* (ressemblant à une éponge).

Les os considérés en particulier, sont tous formés des deux ou de l'une de ces deux variétés de tissus osseux : d'où, la division des os en deux grandes classes :

1° *Os à canal médullaire* ou *os longs :* le fémur (os de la cuisse), l'humérus (os du bras), etc.

2° *Os à cavités aréolaires* ou à *tissus spongieux* subdivisés eux-mêmes en *os courts :* os du pied, de la main, les vertèbres, etc., et *os plats* : les côtes, les os du crâne, les os iliaques, l'omoplate (fig. 7), etc.

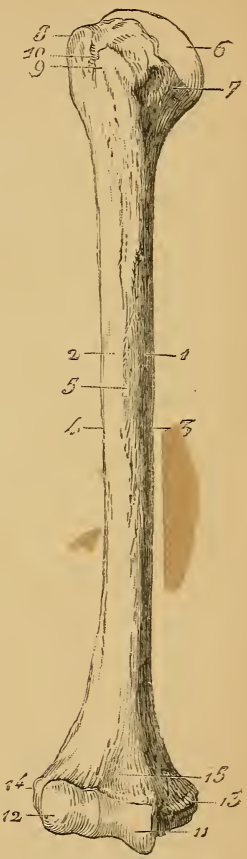

Fig. 6. — Humérus (type d'os long).

Os médullaires ou longs. — Les *os longs* ne sont pas exclusivement formés de tissu à systèmes de Havers. Le canal médullaire n'existe que dans la partie moyenne de l'os, nommée *diaphyse*. Les deux extrémités, nommées *épiphyses*, sont constituées par du tissu spongieux (fig. 6 et 9).

Os aréolaires. — Dans les *os à cavités aréolaires* ou *spongieux*, il y a deux parties. La partie la plus superficielle de l'os est d'un tissu à aréoles plus petites, plus denses, qui forme comme une *croûte* à l'os. La *croûte* des *os courts* est mince relativement au volume de l'os; au contraire,

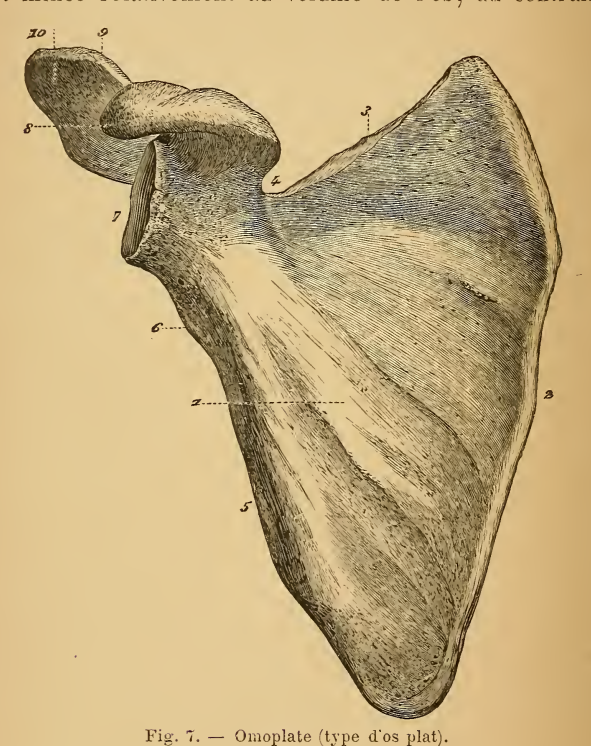

Fig. 7. — Omoplate (type d'os plat).

dans les *os plats*, sa place est considérable et forme parfois presque toute l'épaisseur de l'os.

Trou nourricier. — Les os présentent sur une de leurs faces un trou assez gros pour l'entrée d'une artère dite *artère nourricière;* par là aussi pénètrent des nerfs. Ce trou porte le nom de *trou nourricier*.

Développement. — Le tissu osseux se développe aux dépens d'un tissu préexistant. Le tissu osseux résulte de la modification du tissu *cartilagineux* ou du tissu *fibreux*, par la cellule osseuse ou ostéoblaste. C'est elle qui pénètre dans ces tis-

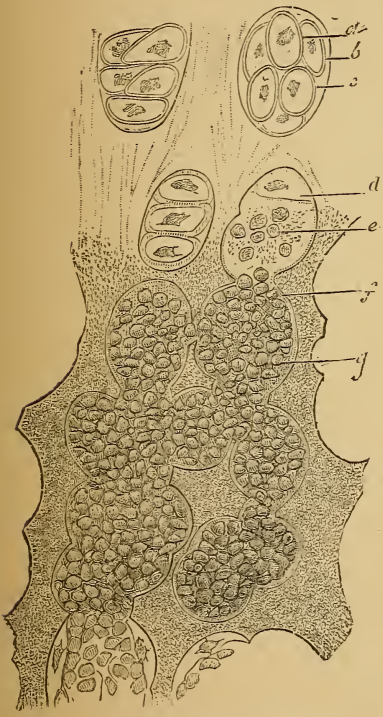

Fig. 8. — Coupe d'un os long en voie de développement (Cornil et Ranvier).

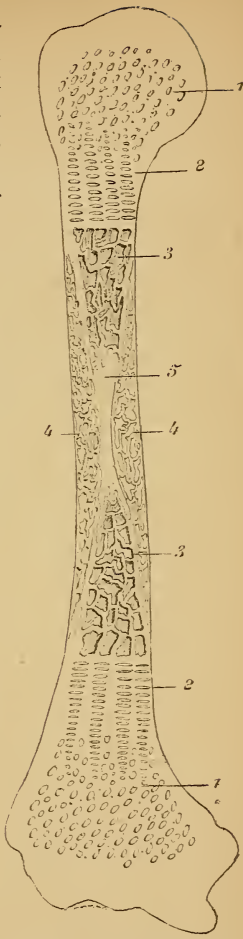

Fig. 9. — Développement de l'humérus pris comme type et coupe frontale.

Fig. 8. — *a*, *b*, *c*, cellules cartilagineuses en voie de multiplication; *d*, *e*, cellules cartilagineuses mises en liberté par suite de l'ouverture de la capsule; *f*, travées directrices; *g*, cellules des boyaux médullaires.

Fig. 9. — 1, cartilage de l'épiphyse; 2, cartilage dont les cellules se sont mises en colonne ou cartilage sérié; 3, os formé par le cartilage; 4, os formé par le périoste; 5, ébauche de canal médullaire.

sus, y évolue, amène, par sa présence, des changements dans le milieu où elle se trouve, et en forme une masse osseuse.

Tout os a donc été, à un moment donné, représenté par du tissu cartilagineux ou fibreux, d'où la classification des os, au point de vue de leur origine et de leur développement, en *os cartilagineux* (clavicule, omoplate, os iliaque, humérus, etc.) et *os fibreux* (os du crâne, de la face, etc.).

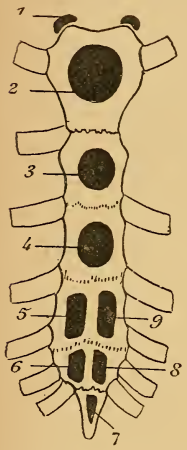

Fig. 10. — Ossification du sternum (fœtus de 6 à 7 mois. Les points d'ossification sont indiqués par les taches noires.

Points ou îlots d'ossification. — La transformation ne se fait pas en bloc, tout d'un coup; mais graduellement, par petits îlots séparés, qui finissent par se joindre; quand l'os est petit, un seul îlot qui s'agrandit peut suffire à former tout l'os. On donne à ces petits centres d'envahissement osseux le nom de *points d'ossification*.

Accroissement des os longs en longueur et en épaisseur. — Quand tout le tissu primitif est envahi, l'accroissement de l'os cesse; aussi y a-t-il dans les os, après la naissance, des parties de l'os qui sont encore cartilagineuses ou osseuses : ce n'est qu'à l'âge adulte que tout est formé de tissu compact. Dans les os longs, par exemple, il persiste pendant assez longtemps une rondelle cartilagineuse nommée *cartilage de conjugaison*, intermédiaire entre la diaphyse (portion médiane) et les épiphyses (extrémités), qui sert à l'accroissement en longueur. L'accroissement en épaisseur se fait aux dépens du tissu fibreux de la gaine ou *périoste* (fig. 9, [2] et [4]).

TISSU MUSCULAIRE

Caractères physiques. — Il constitue les muscles, qui sont les organes actifs des mouvements de l'organisme. Ce

fait de l'activité propre des muscles, les différencie des tissus précédents essentiellement passifs. Ils constituent ce qu'on nomme communément la *chair*. A l'état de repos le tissu musculaire est un tissu mou, plus ou moins rougeâtre, dont la couleur se fonce par l'exposition à l'air (grâce à des modifications chimiques de sa substance au contact de

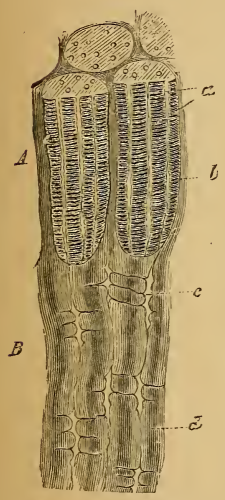

Fig. 11. — Coupe longitudinale d'un muscle et de son tendon (Leydig).

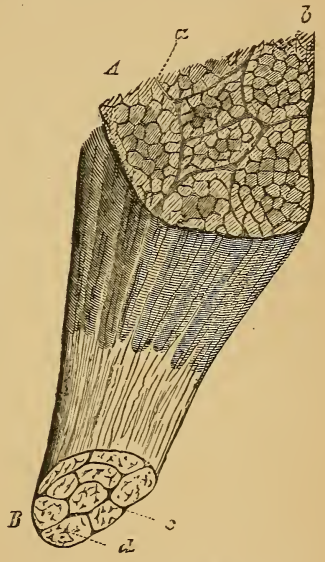

Fig. 12. — Coupe transversale d'un muscle et de son tendon.

Fig. 11. — *A*, faisceau musculaire primitif; *a*, limite des cylindres primitifs; *b*, sarcolemne; *B*, tendon; *c*, cellules tendineuses.
Fig. 12. — *A*, coupe transversale du muscle; *a*, travées conjonctives qui séparent les faisceaux musculaires; *b*, faisceau primitif; *B*, coupe transversale du tendon; *c*, tissu conjonctif lâche; *d*, cloisons tendineuses.

l'oxygène de l'air). Il est légèrement élastique et peut être déchiré.

Le muscle est entouré d'une enveloppe conjonctive plus ou moins épaisse qui porte le nom de *gaine musculaire*.

Constitution et variétés. — Un muscle est un assemblage de faisceaux musculaires, eux-mêmes composés de fibrilles :

c'est un écheveau serré de fibres (fig. 14, *b*). Lorsqu'on examine au microscope les muscles, on voit qu'ils ne se ressemblent pas tous d'une façon absolue. Les uns sont rayés en long et en large ; d'autres, au contraire, sont unis. Aussi, au point de vue seul de l'apparence et de la structure, distingue-t-on des *muscles striés* (type : le biceps) et des *muscles lisses* (type : l'utérus).

Constitution de la fibrille musculaire. — Muscle strié. — Examinée à un fort grossissement, chaque *fibrille*, ou fil musculaire, comprend une enveloppe formée de tissu connectif et un contenu. La gaine forme un tube ; ce tube présente des cloisons transversales qui la divisent en compartiments (1). Cette petite cloison transversale s'appelle la membrane ou *disque de Krause* (fig. 13 [3]). Dans chacune des loges ainsi formées, se trouve l'élément musculaire formé lui-même d'un tas de petites cellules fusiformes tassées les unes contre les autres, *réunies en botte*. Ces petites cellules sont les *sarcous elements de Bowmann*, et comme, au microscope, la petite masse qu'ils forment paraît obscure, on lui donne le nom de *disque sombre*.

Fig. 13.—Fibre musculaire isolée : 1 et 5, sarcous elements ; 2 et 4, disque clair ou d'Engelmann ; 3, membrane ou disque de Krause.

Mais cet élément musculaire n'est pas seul dans la loge ; entre lui et les cloisons de la loge (plancher et plafond), se trouve du liquide qui, à l'état de repos, l'en sépare. On l'appelle *disque d'Engelmann ;* comme, au microscope, ce disque se présente comme une ligne brillante, on l'appelle encore *disque clair*. La simple inspection de la figure 13 fera comprendre assez cette disposition. On voit donc qu'en somme la fibrille musculaire est formée d'une foule de disques entassés, empilés comme des pièces de monnaie (fig. 14, *d*).

Muscle lisse. — Sa constitution. — Sa cellule. — Ici la disposition est plus simple. On trouve simplement de

(1) On pourrait vulgairement comparer cette disposition au cloisonnement d'un roseau.

grandes cellules étirées en ruban, fusiformes, avec un noyau (fig. 15). Les cellules musculaires lisses sont infiniment plus grandes que les cellules du tissu musculaire strié : elles varient de 2 millimètres à $0^{mm},057$ millièmes de millimètre (μ) (1).

Elles sont unies en faisceaux, imbriquées par leurs extrémités ; elles forment parfois des plexus ou réseaux.

Voilà les deux grands types.

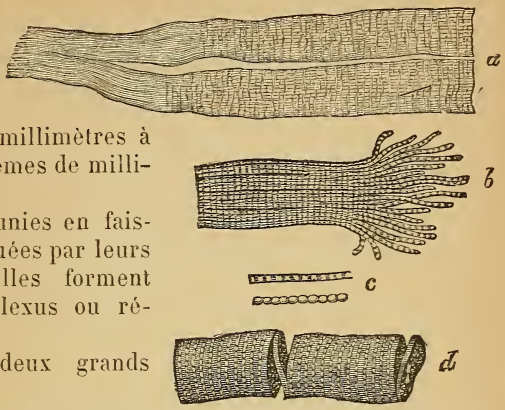

Fig. 14. — *a*, Deux fibres musculaires reliées au tendon ; *b*, une seule fibre divisée en fibrilles ; *c*, deux fibrilles isolées ; *d*, disques ou éléments de Bowmann en pile de monnaie.

Fibre musculaire du cœur. — La fibre musculaire *du cœur* en diffère un peu : elle participe de la structure des muscles lisses et des muscles striés (fig. 17).

Vaisseaux et nerfs. — Entre les faisceaux musculaires, rampent de nombreux vaisseaux et des nerfs (fig. 18).

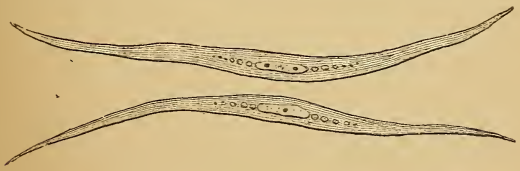

Fig. 15. — Fibres musculaires lisses isolées.

Fonctionnement des muscles. — Cette distinction n'est pas seulement une distinction anatomique, c'est encore une distinction physiologique, de fonctions.

(1) En mathématique anatomique, pour abréger le langage, il est convenu que la lettre grecque μ (*mu*) signifie *un millième de millimètre*.

Différences physiologiques suivant les variétés. — Les muscles striés sont les muscles des mouvements *extérieurs* ou de relation, comme les muscles des membres, du tronc, etc.; aussi se terminent-ils par un tendon, véritable câble qui s'attache sur l'os (fig. 12) ou l'organe (œil), et leur permet de le mouvoir. Les muscles lisses, au contraire, constituent les organes des mouvements *intérieurs;*

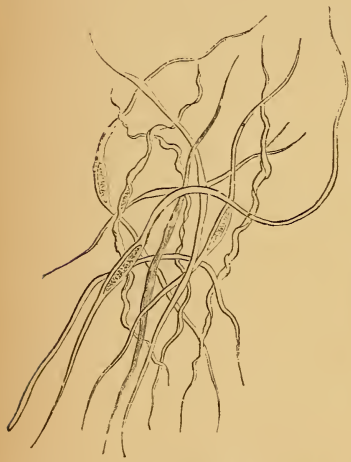

Fig. 16. — Fibres musculaires lisses enchevêtrées.

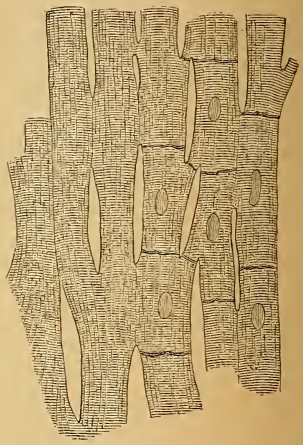

Fig. 17. — Fibres musculaires du cœur (Cornil et Ranvier). Les traits transversaux indiquent la limite et la soudure des cellules qui constituent la fibre musculaire cardiaque.

c'est à eux que sont dus les mouvements de l'estomac, de l'intestin, de la vessie, de l'*utérus.*

Les mouvements des fibres musculaires striées sont sous la dépendance d'un acte de volonté de l'être vivant; ceux des muscles lisses se font à son insu. Les muscles striés sont donc des *muscles volontaires*, les muscles lisses, des *muscles involontaires.*

Un muscle strié obéit *immédiatement;* excité par l'électricité, par exemple, il se *contracte brusquement;* au contraire, le muscle lisse fait *attendre son mouvement.* Le

muscle strié est *vif*, le muscle lisse est *lent* dans sa contraction.

TISSU NERVEUX

Son rôle. — C'est ce tissu qui forme les organes *directeurs* de toute la machine animale, ceux qui commandent les mouvements, qui règlent les sécrétions ; c'est ce tissu qui reçoit les impressions du monde extérieur, en donne la sensation et élabore ces impressions : il constitue l'organe de l'intelligence.

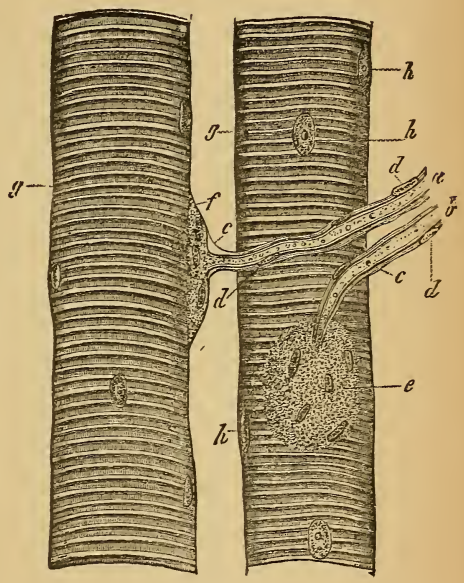

Fig. 18. — Nerfs des muscles.
Nerf abordant une fibrille musculaire striée, en formant une petite plaque granuleuse.

Exemple du fonctionnement du système nerveux. — Un instrument piquant touche la peau du doigt : sous cette excitation on pousse un cri et on retire le bras.

Si l'on détaille ce qui s'est passé, on voit qu'il y a eu :

1° Une impression au niveau de la peau ;

2° Cette impression a été transmise de la peau à l'aide de fils nerveux vers un organe qui commande, qu'on appelle *centre nerveux ;*

3° Cet organe a transmis son ordre au muscle organe du mouvement.

Mouvement réflexe et réfléchi ou volontaire. — La mise en action du muscle peut être *instinctive*, ou bien être *réfléchie :* dans le cas particulier, on retire son doigt pour éviter

la douleur, c'est le mouvement instinctif, involontaire ou *réflexe;* puis ensuite pour éviter retour de pareille sensation désagréable, on écarte l'objet pointu, on agit alors de propos délibéré, par volonté ou par mouvement *réfléchi.*

Nerfs sensitifs et moteurs. — Cerveau et moelle. — Grand sympathique. — Il y a donc d'abord des fils analogues aux fils télégraphiques : les uns recueillent et transmettent des sensations, les autres portent et font exécuter des ordres : ce sont les *nerfs*, divisés d'après leur fonction en *nerfs sensitifs* (exemple le nerf sciatique) et des *nerfs moteurs* (exemple le nerf crural ou de la cuisse); puis il y a les organes qui élaborent ces impressions et commandent les mouvements : le *cerveau* et la *moelle épinière.*

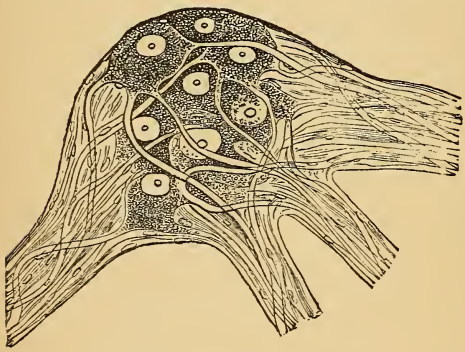

Fig. 19. — Ganglions nerveux.

Il est enfin un troisième groupe de centres préposé aux organes de nutrition et de sécrétion (artères, veines, estomac, foie), ce sont les *ganglions nerveux* et la *chaîne ganglionnaire grand sympathique*, ou nerf grand sympathique tout court (fig. 19).

Tissu nerveux. — Le tissu nerveux diffère : *a*, dans les nerfs; *b*, dans les centres nerveux. Mais que ce soient des nerfs ou des centres, ces organes sont presque tous enveloppés d'une gaine formée par du tissu conjonctif, soit *lâche*, soit *fibreux.*

Constitution d'un nerf. — Nerfs. — Un *nerf* comme le cubital, le radial, etc., n'est pas une fibre nerveuse : c'est un faisceau de fibrilles nerveuses, un écheveau de fibrilles, unies comme les fibrilles musculaires, par du tissu con-

nectif : cette gaine porte le nom de *périnèvre* (ce qui veut dire placé autour du nerf, comme périoste autour de l'os).

L'élément fondamental du nerf est donc la *fibrille* nerveuse (fig. 20).

La fibrille nerveuse est elle-même compliquée. Ce qui constitue essentiellement le nerf, est un fil tout mince qu'on appelle *cylinder axis* : c'est le fil télégraphique. Mais organe délicat, il est, comme les fils des câbles télégraphiques, protégé par une *gaine* qui est, comme toutes les gaines, formée de tissu fibreux : c'est le *névrilemme*. Dans cette gaine même, l'entourant de façon à lui former un coussinet moelleux, se trouve de plus une substance analogue à de la graisse et nommée *myéline*. L'enveloppe présente parfois des étranglements, et dans la couche de graisse, on rencontre des cellules nerveuses. Dans certains organes, et en certains points de leurs trajets, les nerfs sont dépourvus, soit de leur névrilemme, soit de leur myéline ou même des deux.

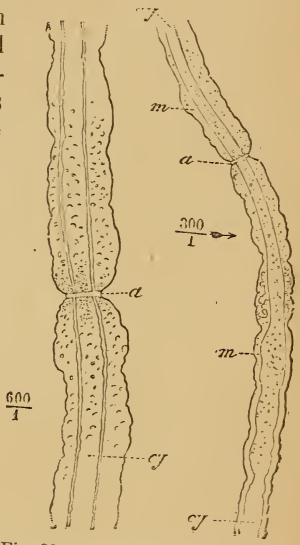

Fig. 20. — Fibrilles nerveuses examinées à un grossissement de 600 et de 300 diamètres.

cy, cylinder axis, véritable fil nerveux ; *m*, myéline ; la ligne extérieure indique la gaine ou névrilemme ; *a*, les étranglements.

Terminaison des nerfs. — Les nerfs se terminent en général par un pinceau de fibrilles, ou, pour les nerfs sensitifs, par de petits renflements nerveux, nommés *corpuscules sensitifs*, abondants en particulier au niveau des doigts (fig. 21 à 24).

Constitution anatomique des centres nerveux. — Quoique de fonctions différentes, ils ont tous un seul et même élément, la *cellule nerveuse*. C'est un petit corps de un centième à un dixième de millimètre, étoilé, triangulaire ou

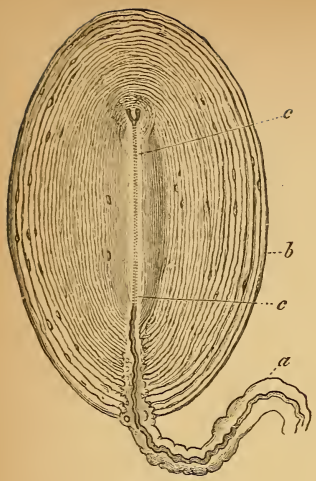

Fig. 21

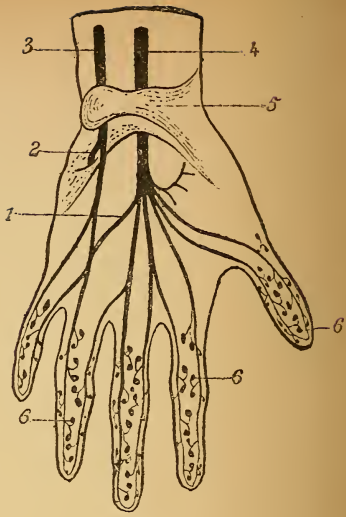

Fig. 22.

A

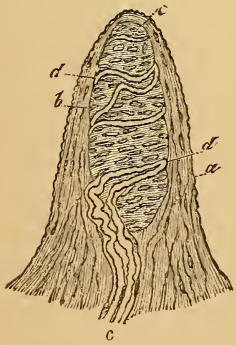

Fig. 23.

B

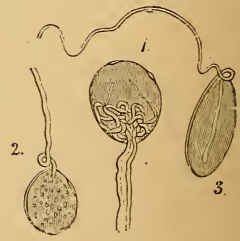

Fig. 24.

Terminaison des nerfs dans des corpuscules sensitifs.

Fig. 21. — Un corpuscule de Pacini vu à un très fort grossissement. On voit le corpuscule formé par une série de couches disposées comme celles d'un oignon, et dans lequel vient se perdre le cylinder axis : la gaine et la myéline du nerf ne pénétrant pas à l'intérieur.

Fig. 22. — Nerfs de la main se terminant par des corpuscules sensitifs dits corpuscules de *Pacini*.

Fig. 23 et 24. — Autres corpuscules du tact : A, corpuscule de *Meisner*, contenu dans une élevure ou papille de la peau ; B, corpuscules dits de Krause.

ovoïde, en somme d'aspect variable, muni d'un noyau, et de prolongements multiples qui sont l'origine des nerfs (fig. 25).

Cellules volontaires et sensorielles. — Certaines de ces cellules sont destinées à élaborer un ordre ou à recevoir une impression. Dans les parties des centres plus spécialement préposées à l'une ou l'autre de ces fonctions, les cellules de forme différente et spéciales à la fonction y sont prédominantes.

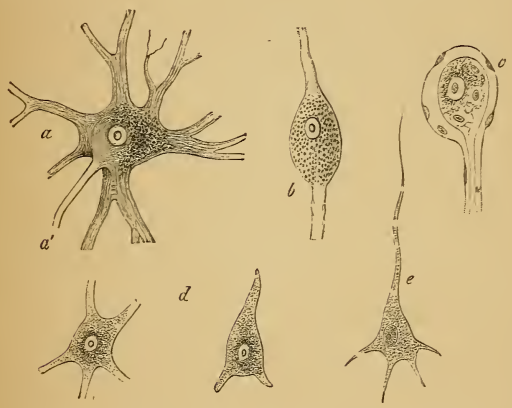

Fig. 25. — Différentes variétés de cellules nerveuses.

Ces cellules sont unies entre elles par du tissu connectif fin.

Gaine des centres. — La plupart des centres nerveux ont une gaine. Pour le cerveau et la moelle, elle est triple et très épaisse, formée par du tissu connectif, lâche ou fibreux. Les trois couches de l'enveloppe portent le nom, en allant de dehors en dedans, de *dure-mère*, extrêmement résistante, *arachnoïde*, très mince, et *pie-mère*, parcourue de vaisseaux qui vont nourrir ces centres.

Entre les fibrilles nerveuses, comme entre les cellules, circulent de nombreux vaisseaux.

TISSU ÉPITHÉLIAL

Son rôle et sa distribution. — Le tissu épithélial est le tissu de recouvrement des organes. La cavité de tous les organes creux est tapissée de cellules épithéliales. Le tissu épithélial recouvre le corps tout entier par l'épiderme qu'il forme. C'est de sa disposition que vient son nom : *épithélium*, placé dessus.

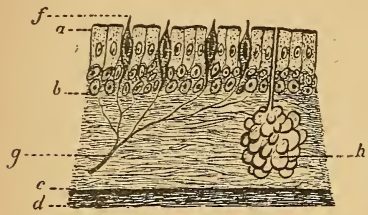

Fig. 26. — Épithélium en bâtonnet ou cylindrique.

a, cellules épithéliales en bâtonnet ; *f*, cellules de terminaison du petit nerf *g* ; *h*, glande.

Mais il joue des fonctions diverses : tantôt il protège simplement, tantôt il sécrète en même temps ; d'où le tissu *épithélial de revêtement* et de *sécrétion*.

Mais, quel que soit son rôle, il est formé de cellules placées les unes à côté des autres comme les pavés d'une mosaïque.

Fig. 27. — Épithélium à cils vibratils, vu de profil et de face.

Variétés de cellules épithéliales. — Elles sont de forme variable, très plates (*épithélium pavimenteux*, en pavé) (fig. 27) ou ressemblant à de petits bâtonnets (*épithélium cylindrique*), ou bien encore, creusées d'une cavité et ressemblant parfois à de petites coupes à champagne (*épithélium caliciforme*). Elles possèdent un noyau. Quelques-unes, et ce sont des cellules épithéliales de protection de premier ordre, sont surmontées de petits fils comme les crins d'une brosse, qui remuent per-

pétuellement (*cellules à cils vibratils*) et qui *brossent* les poussières tendant à pénétrer dans les organes et les chassent au dehors ; l'on trouve de ces cellules dans les conduits respiratoires.

Épithélium de recouvrement. — Peau. — La *peau* qui recouvre la surface extérieure du corps, et les *muqueuses*, formant une véritable peau interne, qui tapissent les

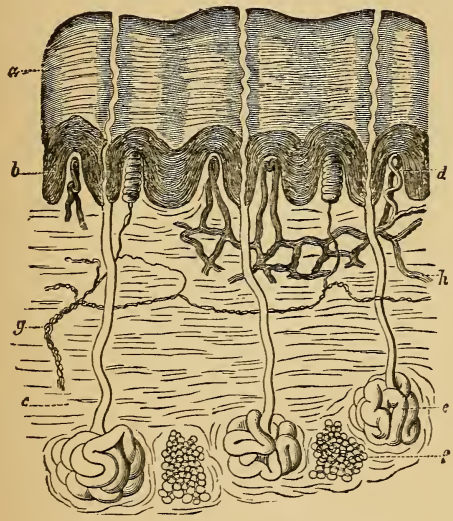

Fig. 28. — Coupe de la peau d'un doigt.

a, couche superficielle ; *b*, couche profonde de l'épiderme ; *c*, derme de la peau ; *d*, *e*, glandes de la sueur ; *f*, pelotons adipeux sous-cutanés ; *g*, nerfs qui vont se terminer dans les corpuscules du tact ; *h*, vaisseaux sanguins se terminant en anse à la base de l'épiderme.

organes creux de l'organisme sont des types de tissus épithéliaux.

La *peau* est composée de deux parties : d'une couche profonde, formée, 1° d'une trame de tissu connectif appelé le *derme*, 2° d'un tapis de cellules épithéliales qui forme l'*épiderme*. Dans le derme se trouvent des vaisseaux des *corpuscules nerveux*, organes du tact, des *glandes*, glandes

de la sueur ou *sudoripares*, et des glandes qui sécrètent une substance cireuse ou *glandes sébacées* situées à la base des *poils;* or, tous ces organes sont formés par des cellules de l'épithélium.

Les *ongles* sont aussi constitués par des cellules épithéliales.

Muc épithéliale. — Les couches épithéliales se renou-

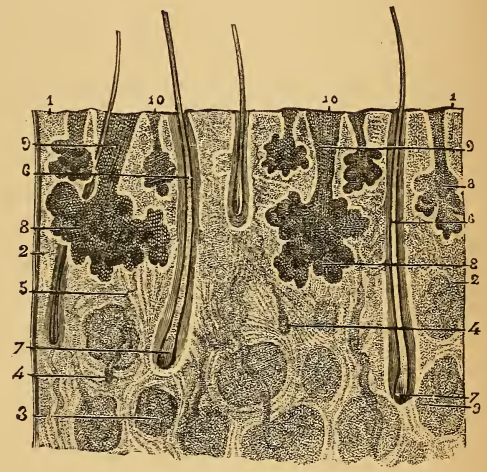

Fig. 29. — Structure de la peau.

1, épiderme; 2, derme; 3, cellules adipeuses ou graisseuses; 4, glandes de la sueur ou sudoripares, avec leurs conduits excréteurs; 5, 6 et 7, racines des poils; 8, glandes sébacées et leurs conduits excréteurs; 9 et 10, orifices de ces conduits.

vellent constamment. Les couches les plus superficielles de l'épiderme sont mortes et tombent pour être remplacées par les cellules des couches plus profondes.

Epithélium sécréteur. — Le type des *tissus épithéliaux sécréteurs* est l'épithélium de la muqueuse de l'estomac ou de l'intestin; ce sont encore des cellules épithéliales qui forment l'élément fondamental de toutes les glandes et en particulier de la glande mammaire et sécrètent ou élaborent le lait.

CHAPITRE II

LE SANG ET LA LYMPHE

Globules rouges. — Des cellules isolées, nommées globules *rouges* du sang, constituent l'élément fondamental du liquide sanguin. Ce sont ces cellules qui donnent au sang sa couleur. Chez l'homme, ils sont arrondis, ressemblant

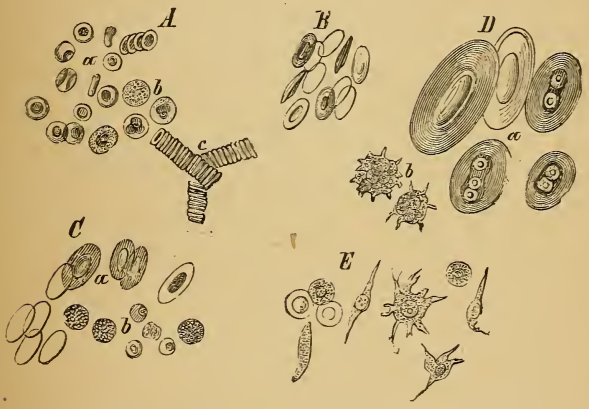

Fig. 30 et 31. — Globules rouges et globules blancs de l'Homme, des Vertébrés et des Invertébrés.

A, globules sanguins de l'Homme : *a*, globules rouges; *b*, globules blancs; *c*, globules empilés. — B, globules sanguins du Pigeon. — C, globules sanguins de la Raie : *a*, globules rouges; *b*, globules blancs. — D, globules sanguins de *Proteus* : *a*, globules blancs (le noyau de plusieurs d'entre eux est sur le point de se diviser). — E, globules sanguins des Invertébrés : Insectes et Mollusques (fort grossissement).

grossièrement à des pièces de jeu de dames, aplatis et moins épais au milieu qu'au pourtour; ils ont $0^{m},007$ millièmes de millimètre de diamètre environ. Il y a en moyenne cinq millions de globules rouges par millimètre cube de sang.

Dans un échantillon de sang non altéré, ils s'empilent comme des pièces de monnaie. A l'état normal, ils sont d'un rouge-cerise ; l'action de l'eau, de l'éther, d'un courant électrique et d'autres agents les décolore, en altérant leur substance colorante ou *hémoglobine*. Lorsqu'ils sont décolorés, c'est-à-dire malades, altérés ou en nombre moins considérable, la coloration de certaines parties de l'individu est moins vive, celle des muqueuses en particulier ; c'est ce qui se produit dans la *chlorose*, ou après les pertes de sang ou hémorrhagies.

Globules blancs. — Ils sont un peu plus grands que les globules rouges, sphériques et munis d'un ou de plusieurs noyaux. Ils sont doués de mouvements dits *amiboïdes*.

SANG

Le sang est formé de deux parties : une, liquide, contenant de l'*albumine* et de la *fibrine*, nommée *plasma*, où nagent des *globules rouges* et des *globules blancs*, qui en forment l'autre partie ou partie solide. On trouve aussi de petites granulations qui sont plus petites que les globules sanguins et qui représentent des globules rouges du sang, jeunes, non encore complètement développés, ou *hématoblastes* de Hayem.

Les globules rouges sont de beaucoup les plus nombreux : il n'y a environ qu'un globule blanc pour cinq cents globules rouges.

Le sang circule dans des canaux (artères, veines, capillaires). Sorti des vaisseaux le sang se prend en caillot ; ce caillot est dû à la coagulation de la fibrine.

LYMPHE

La lymphe est un liquide blanchâtre, de composition un peu variable, mais formé surtout de globules blancs et de granules fins de matière grasse. Ce liquide se trouve dans les vaisseaux lymphatiques.

VAISSEAUX SANGUINS — ARTÈRES — VEINES CAPILLAIRES

Artères. — Les *artères* sont des tubes formés essentiellement de fibres musculaires lisses entre lesquelles se trouve du tissu élastique. Ce tube musculaire est enveloppé d'une gaine fibreuse, et il est vernissé à l'intérieur

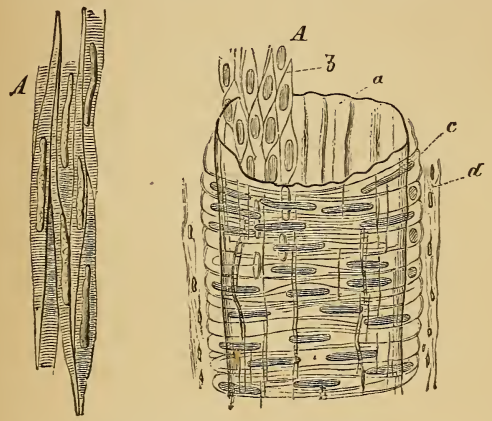

Fig. 32. — Structure d'une artère.
A, fibres musculaires striées isolées de la tunique artérielle.
La figure 32 est une figure schématique ou de démonstration : *a* représente la tunique interne dépouillée de son vernis de cellules épithéliales dont on voit quelques parcelles en *b*; *c* indique la couche de fibres musculaires encerclant le tube artériel intermédiaire entre la couche précédente et la couche cellulaire fibreuse ou couche externe en *d*.

d'une couche de cellules épithéliales. Une artère se compose donc en somme de trois couches.

Une artère est contractile et élastique.

Quand on la coupe, elle reste béante, grâce à l'épaisseur de la tunique moyenne.

Les *artères* charrient le sang rouge qui sert à nourrir les cellules.

Capillaires. — Entre les cellules, se trouvent des vaisseaux beaucoup plus petits, qui font suite avec les artères

et vont se relier aux veines. Leur paroi n'est formée que par une simple couche de cellules épithéliales, de sorte

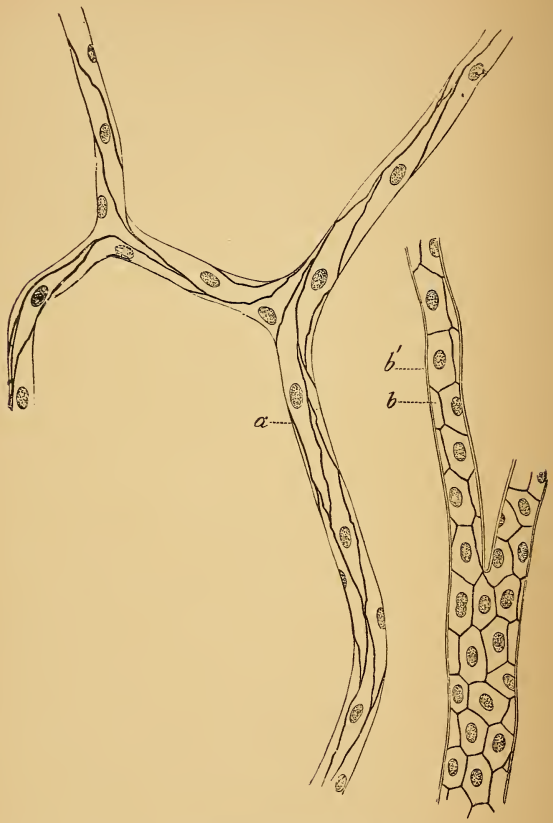

Fig. 33. — Vaisseaux capillaires sanguins.
a, *b* et *b'*, *c*, cellules épithéliales polygonales avec leurs noyaux.

que, à travers cette paroi, véritablement de gaze, peuvent se faire des échanges avec les cellules. Ils apportent à ces cellules de quoi se nourrir et remportent les déchets qui

sont repris par les veines formant les canaux de sortie (véritables égouts) des capillaires.

Veines. — Les *veines* sont constituées à peu près comme les artères ; mais la paroi musculaire et élastique est peu épaisse ; aussi, quand on les coupe, leurs parois s'affaissent. De plus, dans leur intérieur, on voit de petites membranes, qui se relèvent de bas en haut et s'abaissent comme des clapets : ce sont des *valvules*.

Nerfs vaso-moteurs. — Dans l'épaisseur des parois des artères et des veines on trouve des nerfs qui, en agissant sur les muscles de la tunique moyenne, rétrécissent ou agrandissent leur calibre, et, par conséquent, diminuent ou augmentent l'apport sanguin, jouant le rôle de véritables robinets régulateurs : on les appelle *nerfs vaso-moteurs*.

LIVRE II

ANATOMIE DESCRIPTIVE DU CORPS HUMAIN

L'organisme humain présente une charpente, nommée *squelette*, recouverte d'organes qui en maintiennent et font jouer les différentes parties ou *muscles*, et contenant les organes qui entretiennent la vie proprement dite, ou *viscères*.

Nous étudierons successivement :

A. — *Le squelette.*

B. — *Les muscles.*

C. — *Les organes contenus ou viscères.*

CHAPITRE PREMIER

LE SQUELETTE

OS ET ARTICULATIONS

Le squelette est formé de pièces osseuses unies par des joints, les uns très serrés, les autres lâches, formant charnière, nommés *articulations*.

Articulations. — Variétés. — Les articulations ne sont pas toutes mobiles au même degré ; elles ne permettent pas toutes également aux os de se mouvoir les uns sur les autres : d'où des variétés diverses, les unes très mobiles, d'autres ne permettant que de minimes déplacements.

Les os sont quelquefois réunis par une véritable *soudure*, qui ne mérite pas le nom d'articulation (exemple : les os du crâne).

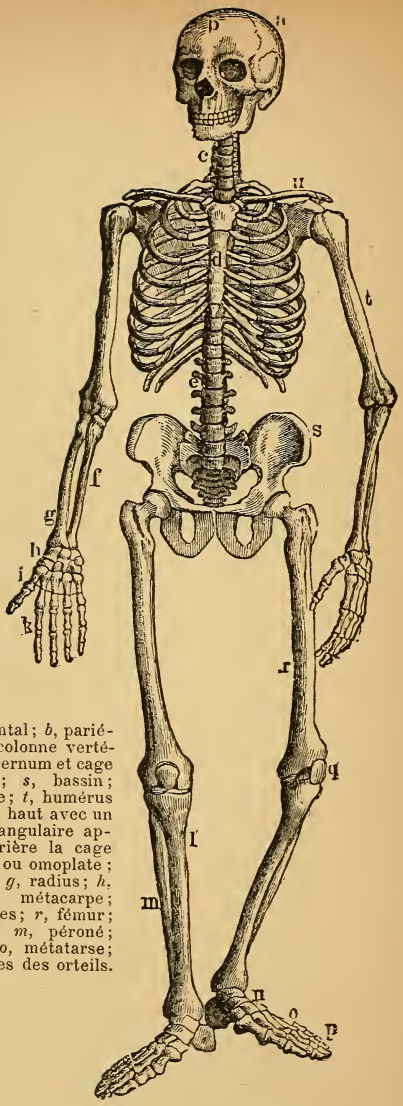

a, os frontal; *b*, pariétal; *c*, *e*, colonne vertébrale; *d*, sternum et cage thoracique; *s*, bassin; *u*, clavicule; *t*, humérus articulé en haut avec un os plat triangulaire appliqué derrière la cage thoracique ou omoplate; *f*, cubitus; *g*, radius; *h*, carpe; *i*, métacarpe; *k*, phalanges; *r*, fémur; *g*, rotule; *m*, péroné; *n*, tarse; *o*, métatarse; *p*, phalanges des orteils.

Fig. 34. — Squelette humain.

Constitution d'une articulation. — Une articulation se compose essentiellement : 1° de surfaces articulaires, — en général au nombre de deux, — formées par les extrémi-

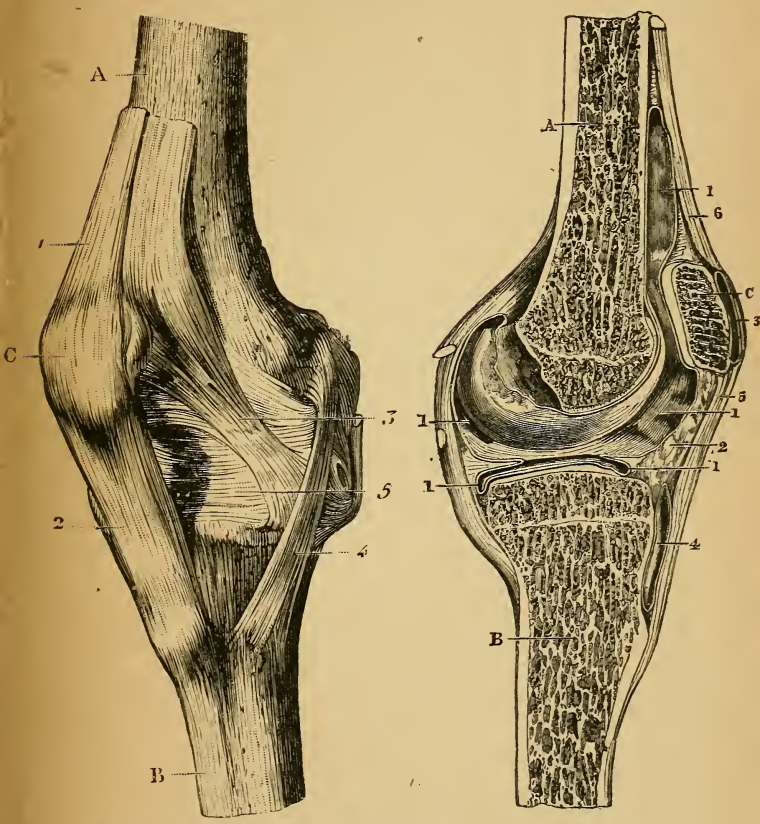

Fig. 35 et 36. — Constitution d'une articulation mobile (l'articulation du genou a été prise comme exemple).

Fig. 35. — *A*, fémur; *B*, tibia; *C*, rotule; 1, 2, 3, 4, 5, ligaments divers unissant ces trois os qui composent l'articulation.

Fig. 36. — Les os et l'articulation ont été sciés suivant leur longueur, et on voit l'intérieur de la cavité articulaire : *A*, *B*, *C*, fémur, tibia, rotule; 1, séreuse synoviale, entourant les surfaces articulaires; 2, tampon cellulo-graisseux situé au-devant de l'articulation.

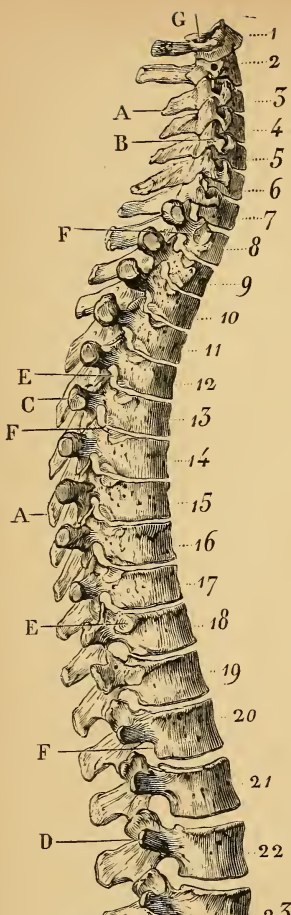

Fig. 37. — Colonne vertébrale avec ses courbures normales.

tés osseuses qui, revêtues d'un coussinet formé par une croûte de cartilage, s'emboîtent; 2° de liens fibreux ou ligaments qui les réunissent; 3° d'une membrane séreuse ou *synoviale* qui tapisse son intérieur, et dont le liquide jouant le rôle de l'huile dans les rouages, facilite les mouvements.

COLONNE VERTÉBRALE

Colonne vertébrale. — Le *squelette* ou *charpente osseuse* présente une colonne centrale autour de laquelle sont groupés les autres os : on l'appelle *rachis* ou *colonne vertébrale*. Elle est formée de pièces osseuses nommées *vertèbres*, qu'on pourrait comparer à des bagues dont le chaton serait très gros. On leur distingue un *corps* (chaton de la bague) et un cercle, *arc vertébral* (anneau de la bague), qui présente sur son contour extérieur des éminences : il en existe une en arrière formant

1, 7, vertèbres cervicales; 8 à 19, vertèbres dorsales; 20 à 24, vertèbres lombaires; *A*, *A*, *A*, apophyses épineuses; *B*, apophyses transversales des vertèbres cervicales percées chacune d'un trou pour laisser passer l'artère vertébrale; *P*, *C*, apophyses transverses lombaires; *E*, *E*, trou de conjugaison; *F*, *F*, *F*, facettes pour l'articulation des côtes; *G*, orifice supérieur du canal rachidien; *H*, facette articulaire de la dernière vertèbre lombaire.

comme une petite queue, c'est l'*apophyse épineuse*; deux autres sont transversales, ce sont les *apophyses transverses*, et quatre autres, deux regardant en haut, deux regardant en bas, présentent de petites surfaces d'emboîtement, ce sont les *apophyses articulaires*.

Les corps vertébraux, empilés les uns sur les autres, forment la *colonne* vertébrale, et les bagues empilées de même les unes sur les autres, forment un long tube, nommé *canal*

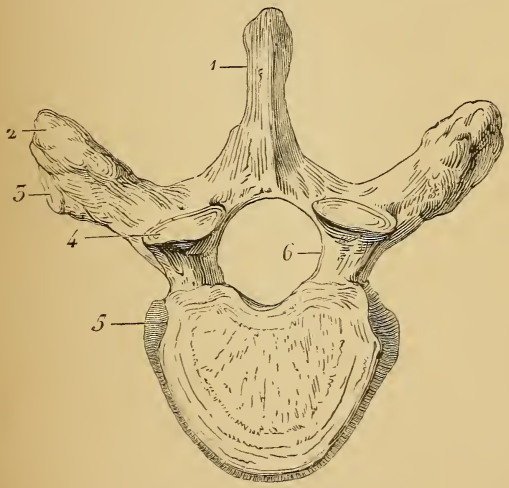

Fig. 38. — Vertèbre (vertèbre dorsale).

1, apophyse épineuse ; 2, apophyse transverse ; 3 et 5, facettes articulaires de l'apophyse transverse pour s'articuler avec la côte ; 4, apophyse articulaire s'articulant avec la vertèbre située au-dessus ; 6, trou vertébral.

rachidien. L'ensemble des apophyses épineuses constitue l'arête postérieure de la colonne vertébrale, si visible chez les sujets maigres, ou *épine dorsale*. Les apophyses transverses, et surtout les apophyses articulaires, servent à unir les différentes pièces entre elles.

Les vertèbres sont au nombre de vingt-quatre, qu'on divise suivant les régions, en vertèbres *cervicales* ou du cou (sept), vertèbres *dorsales* (douze), et vertèbres *lombaires* (cinq).

Elles sont unies par des ligaments ou liens, et par des disques de fibro-cartilage, qui forment des coussinets entre chacune d'elles. Grâce à cette multiplicité de pièces, la colonne vertébrale est souple et peut exécuter certains mouvements de flexion et d'extension.

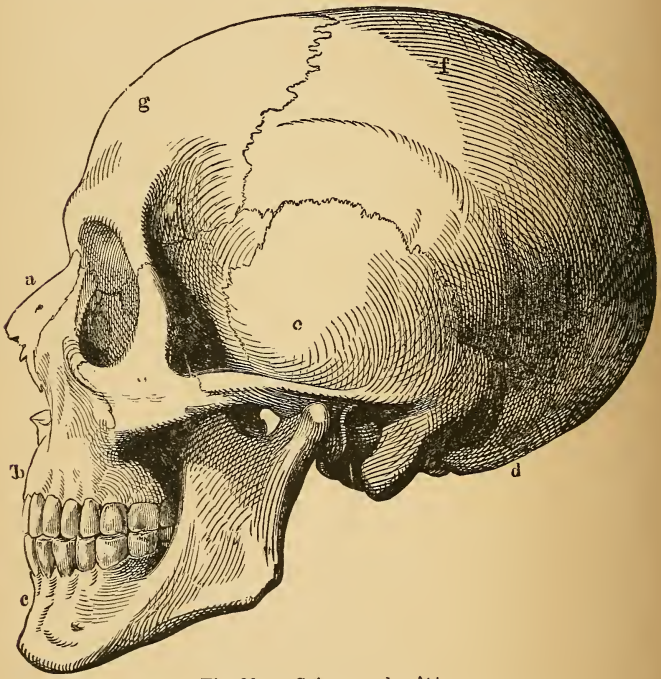

Fig. 39. — Crâne, vu de côté.
d, os occipital; *e*, os temporal; *f*, os pariétal; *g*, os frontal; *a*, os propre du nez ou os nasal; *b*, os maxillaire supérieur; *c*, os maxillaire inférieur.

LE CRANE

Sur le sommet de la colonne, repose le *crâne*, qui se compose lui-même de deux grandes parties, étagées l'une sur l'autre : la plus élevée est la cavité ou *boîte cranienne*; la plus inférieure est *la face*. La boîte cranienne est formée,

principalement en arrière, par l'os *occipital*, de chaque côté par le *pariétal* et le *temporal*, en avant par le *frontal*.

LA FACE

Maxillaire supérieur. — La face est surtout formée par deux os pairs symétriques et mitoyens, les *maxillaires supérieurs*, reliés au crâne par l'arc-boutant constitué par l'os *malaire* (os de la *pommette*), et par l'arcade zygomatique (fig. 39).

Fosses nasales. — La réunion des deux os maxillaires supérieurs limite les *cavités des fosses nasales*.

Fosses orbitaires. — Entre la face supérieure de l'os maxillaire supérieur et la face inférieure de l'os frontal, est un trou que ces os limitent principalement, et où est logé l'œil, appelé *cavité orbitaire* (fig. 39).

Maxillaire inférieur. — Un os, en forme de fer à cheval, est appendu au maxillaire supérieur et articulé de chaque côté au crâne, un peu au-dessous de l'oreille, os qui peut s'abaisser et s'élever, et qu'on nomme *maxillaire inférieur* (fig. 39, *c*).

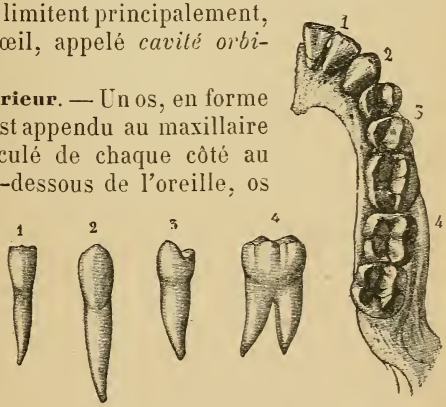

Fig. 40. — Dents.
1, incisive ; 2, canine ; 3, petite molaire ; 4, grosse molaire.

Cavité buccale. — Dents. — La cavité de la bouche, ou *buccale*, est limitée par les os maxillaires. Le bord de ces deux os est garni de dents, au nombre de trente-deux chez l'adulte : seize sur le maxillaire supérieur, seize sur l'inférieur et qu'on nomme en allant d'avant en arrière : *incisives* (quatre sur chaque mâchoire : en tout huit), *canines* (deux sur chaque mâchoire : en tout quatre), *molaires*, divisées en *petites molaires* (quatre sur chaque mâchoire), et *grosses molaires* (deux sur chaque mâchoire).

LA CAGE THORACIQUE

Sternum et côtes. — Plus bas, sur la colonne vertébrale, presque en son milieu, se trouve une cage arrondie, faite d'arcs osseux : c'est *la cavité thoracique*, formée par les *côtes*. Celles-ci s'articulent, d'une part en arrière sur la colonne vertébrale, et viennent aboutir d'autre part, en avant, à un os aplati, allongé, nommé *sternum*, terminé en bas par une petite languette appelée *appendice xiphoïde*.

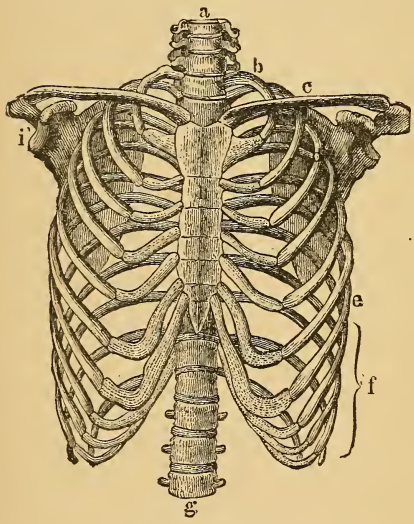

Fig. 41. — Cage thoracique.
ag, colonne vertébrale ; *b*, *d*, *e*, vraies côtes ; *f*, fausses côtes ; *c*, clavicule ; *i*, omoplate.

Toutes les côtes cependant ne s'y insèrent pas ; aussi les a-t-on divisées, de ce fait, en *vraies côtes*, et *fausses côtes ;* parmi ces dernières encore, les unes vont se souder sur l'une d'entre elles (la septième), tandis que d'autres sont libres à leur extrémité antérieure, et sont pour cela nommées *flottantes*. Il y a en tout vingt-quatre côtes, douze de chaque côté, divisées en *sept vraies côtes* (les sept premières), et *cinq fausses*, dont les *deux* dernières sont flottantes.

LE BASSIN

Os iliaques et sacrum. — Enfin, en bas, la colonne vertébrale repose sur une vasque osseuse, nommée *bassin*, composée de deux étages, un plus large, *grand bassin*, et un

plus petit, au-dessous, ou *petit bassin*, qui seront longuement étudiés et qui sont formés de quatre os : deux latéraux, *os iliaques*, un médian et postérieur ou *sacrum*, à la pointe duquel est appendu un petit os, ou plutôt un assemblage d'os nommé *coccyx*.



Fig. 42. — Humérus (face antérieure).

LE MEMBRE SUPÉRIEUR

Sur ces masses centrales sont fixés les membres.

Omoplate. — En haut, et de chaque côté du sommet du thorax, se trouve le membre supérieur, qui est relié et maintenu au reste du corps, par un os plat, *omoplate* (fig. 7 et 41), plaqué sur la face postérieure du thorax, et par un arc-boutant, nommé *clavicule*, qui va de l'omoplate au sternum (fig. 41).

Fig. 43. — Radius et cubitus (face antérieure).

Le membre supérieur présente trois parties, ayant chacune une charpente osseuse particulière, le *bras*, l'*avant-bras*, et la *main*.

Bras. — *Le Bras* est parcouru par un os long, *l'humérus*. Cet os est terminé en haut par une extrémité arrondie, *tête de l'humérus*, articulée avec l'omoplate : c'est l'articulation

scapulo-humérale, très mobile (fig. 34); son extrémité inférieure est aplatie, présentant des gorges comme une poulie : elle s'articule avec le squelette de l'*avant-bras*.

Avant-bras et coude. — *L'avant-bras* est composé de deux os : un situé à la partie interne du bras, *cubitus*, l'autre à la partie externe, *radius*. Leurs extrémités supérieures s'emboîtent dans les gorges de l'extrémité inférieure de l'humérus, formant *l'articulation du coude* qui permet de fléchir ou d'étendre l'avant-bras sur le bras (fig. 34).

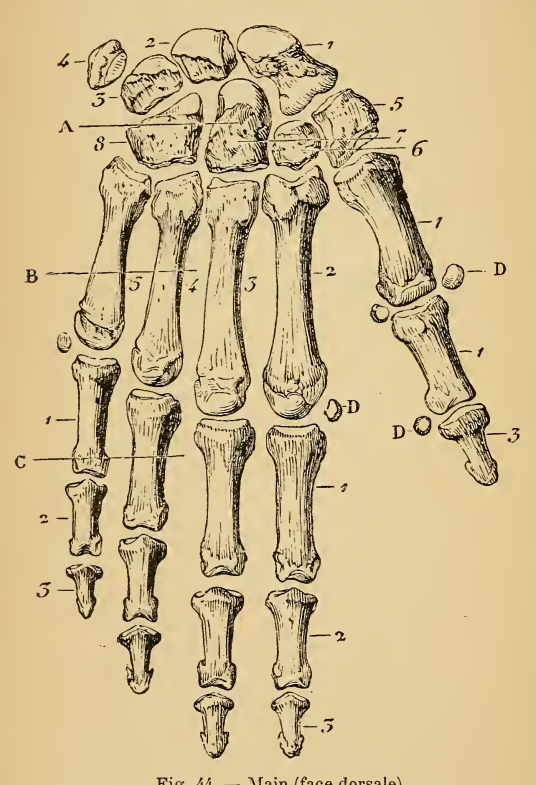

Fig. 44. — Main (face dorsale).
A, carpe, composé de huit os ; B, métacarpe ; C, doigts : 1, phalanges ; 2, phalangines ; 3, phalangettes.

Articulation radio-carpienne ou poignet. — Les extrémités inférieures de ces os, unies l'une à l'autre, forment une cavité transversalement allongée qui s'articule avec la main, *articulation radio-carpienne*, permettant des mouvements

analogues à ceux du coude.

Main. — La main se compose, en allant de sa racine vers les doigts, d'une masse de petits os formant le *carpe;* sur ce carpe s'insèrent de petits os longs formant un gril et constituant le squelette de la paume de la main, appelés *métacarpiens* au nombre de 5; leur assemblage forme le *métacarpe*.

Enfin, sur chacun des métacarpiens, s'articulent les os des doigts ou *phalanges*, au nombre de 3 pour chaque doigt (*sauf pour le pouce où il n'y en a que deux*) et nommées, en allant de la racine du doigt vers son extrémité, *phalange*, *phalangine*, *phalangette*.

LE MEMBRE INFÉRIEUR

Le membre inférieur est fixé de chaque côté du bassin. On le divise en *cuisse* et *jambe*.

Fémur. — L'os de la cuisse, ou *fémur*, est gros et fort; il présente une extrémité supérieure arrondie, qui s'emboîte dans une cavité placée à la face externe du bassin : cette tête est portée par une tige osseuse presque transversale nommée *col du fémur;* au point de rencontre du col du fémur et du corps même de l'os, se trouve une grosse masse osseuse appelée *grand trochanter*, visible sous les chairs et qui sert de

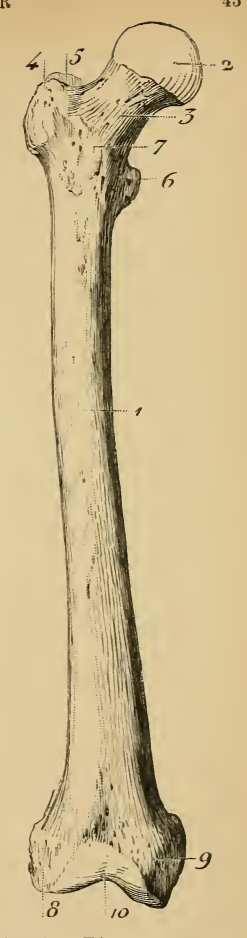

Fig. 45. — Fémur vu par sa face antérieure.

1, face antérieure; 2, tête du fémur; 3, col du fémur; 4, grand trochanter; 6, petit trochanter; 8, condyle externe; 9, condyle interne.

point de repère précieux (fig. 45). L'articulation très mobile (moins que celle de l'épaule cependant), qui unit le fémur au bassin, porte le nom d'articulation de la hanche ou *coro-fémorale*.

Le fémur se termine à son extrémité inférieure par deux grosses masses arrondies séparées par une rainure pro-

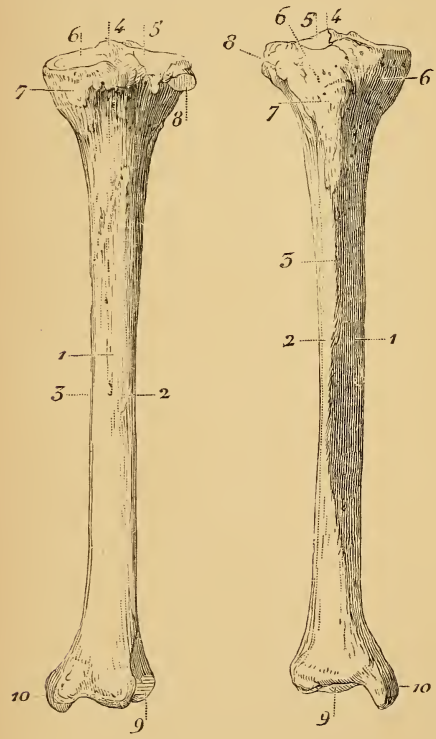

Fig. 46 et 47. — Tibia.

Fig. 48. — Péroné vu par sa face externe.

Fig. 46. — 1, face interne ; 2, face externe ; 3, bord antérieur ou crête du tibia ; 4, épine du tibia séparant les surfaces articulaires 5, où s'emboîtent les condyles fémoraux ; 6, tubérosité du tibia ; 9, facette articulaire inférieure ; 10, malléole interne.

Fig. 47. — 1, face postérieure ; 5 et 6, surfaces articulaires du plateau tibial ; 8, facette articulaire supérieure du péroné ; 9, facette articulaire inférieure ; 10, malléole interne.

Fig. 48. — A, extrémité supérieure ; A', apophyse styloïde ; B, face externe.

fonde : on les appelle *condyles fémoraux* et l'ensemble de l'extrémité porte le nom de *poulie fémorale* (fig. 45).

Jambe, tibia, péroné et rotule. — Articulation du genou. — C'est là que se trouve l'union de la cuisse et de la *jambe*, dont le squelette est formé de deux os, un très gros, situé en dedans, qu'on voit et sent très bien, le *tibia;* l'autre, grêle et mince placé en dehors, le *péroné* (fig. 46, 47, 48).

Le *tibia* est le véritable support de la jambe; il s'articule seul avec le fémur. Il présente pour cela une extrémité supérieure élargie comme le chapiteau d'un pilier, sur la face supérieure duquel sont deux godets pour recevoir les condyles du fémur; l'articulation est complétée, en avant, par une petite pièce osseuse, aplatie et arrondie, qui forme comme un petit bouclier placé au devant et nommée *rotule* (fig. 49).

Fig. 49. — Rotule vue par sa face antérieure.

Cette articulation, qui permet des mouvements de flexion et d'extension, est l'articulation du *genou ou fémoro-tibiale* (fig. 35 et 36). Le péroné n'y entre pour rien.

Articulation tibio-tarsienne ou du pied. — L'extrémité inférieure du tibia réunie au péroné forme une surface articulaire creuse transversalement dirigée, limitée en dedans et en dehors par deux pointes osseuses saillantes nommées *malléoles* ou *chevilles*, *malléole interne* (appartenant au tibia), *malléole externe* (appartenant au péroné). Elle s'articule avec le pied, formant l'articulation *tibio-tarsienne*.

Pied. — Le pied est composé, comme la main, de trois parties. En arrière un assemblage d'os forme le *tarse;* ils sont beaucoup plus gros que ceux du carpe, et en particulier deux d'entre eux, *l'astragale* (qui seul s'articule directement avec la jambe), et le *calcanéum*, sur lequel il repose et qui constitue l'os du talon (fig. 50[5]). Au devant se trouve le *métatarse*, composé de cinq os allongés (et non pas *longs* au sens anatomique du mot) ou *métatarsiens*, sur lesquels s'articulent les *phalanges*, qui forment le squelette des doigts de pied ou *orteils;* comme à la main, elles sont au nombre de trois pour chaque doigt, sauf pour le pouce ou gros orteil et sont de même nommées phalange, phalangine, phalangette.

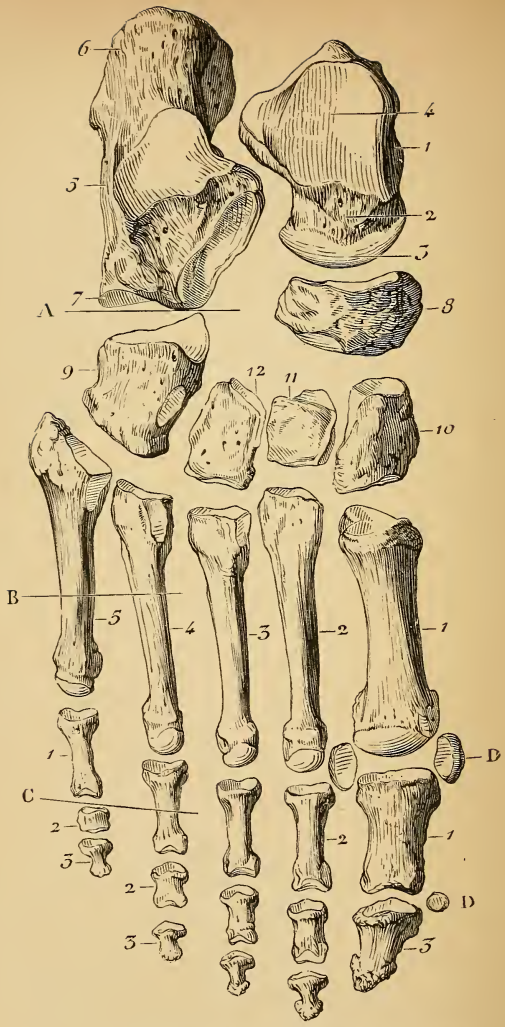

Fig. 50. — Pied dont les os ont été écartés les uns des autres tout en conservant leurs dispositions.

A, *tarse;* 1, astragale; 5, calcanéum ou os du talon; 8, scaphoïde; 9, cuboïde; 10, 11, 12, trois os cunéiformes; B, *métatarse;* 1, 2, 3, 4, 5, métatarsiens; C, *orteils;* 1, phalanges; 2, phalangines; 3, phalangettes; D, D, os sésamoïdes.

CHAPITRE II

LES MUSCLES

Les organes du mouvement sont les *muscles*. Nous citerons les principaux.

MUSCLES DE LA FACE ET DU COU

Face. — Sur la face, et placés sous la peau, sont de petits muscles qui servent à l'expression de la physionomie, rire, tristesse, etc., d'où leur nom de muscles *peauciers de la face* ou de *l'expression*.

Reliant la mâchoire supérieure à l'inférieure se trouve un gros muscle servant à rapprocher la mâchoire inférieure contre la supérieure et qui contribue puissamment à la mastication, muscle *masséter* (fig. 51 [17]).

Cou. — Au cou, de chaque côté, existe un long muscle, allant de la tête au sternum et à la clavicule, qu'on voit très bien tendu comme une corde chez les vieillards maigres, muscle *sterno-cléido-mastoïdien* (fig. 51 [18]); lorsqu'un seul de ces muscles se contracte, il fait tourner la tête du côté *opposé* (ainsi lorsque le muscle du côté droit se contracte, la tête tourne à gauche); quand les deux muscles se contractent ensemble et que la tête est dans sa situation normale, ils l'abaissent vers le cou.

MUSCLES DU THORAX

Muscles intercostaux. — Sur le thorax, l'espace compris entre les côtes est comblé par de petites languettes musculaires, *muscles intercostaux*, qui servent à élever ou abaisser les côtes et contribuent au phénomène de la respiration.

Muscles pectoraux. — En haut, sur chaque côté du tho-

rax, on voit une grosse masse musculaire disposée en éventail, c'est la masse des *muscles pectoraux* qui, insérés d'une part sur la cage thoracique vont, d'autre part, s'attacher au bras qu'ils servent à rapprocher du corps; ils contribuent

Fig. 51. — Muscles de la face, de la mâchoire et du cou.

1, muscle peaucier; 2, muscle frontal; 3, muscle pyramidal; 4, 5, muscles auriculaires antérieur et supérieur; 6, orbiculaire des paupières; 7, triangulaire du nez; 8, élévateur commun de l'aile du nez et de la lèvre supérieure; 9, élévateur propre de la lèvre supérieure; 9, grand zygomatique; 12, triangulaire des lèvres; 13, carré du menton; 14, houppe du menton; 15, orbiculaire des lèvres; 16, buccinateur; 17, masséter; 18, sterno-cléido-mastoïdien.

aussi à l'acte respiratoire. Chez la femme, ils sont recouverts en partie tout au moins, par les mamelles.

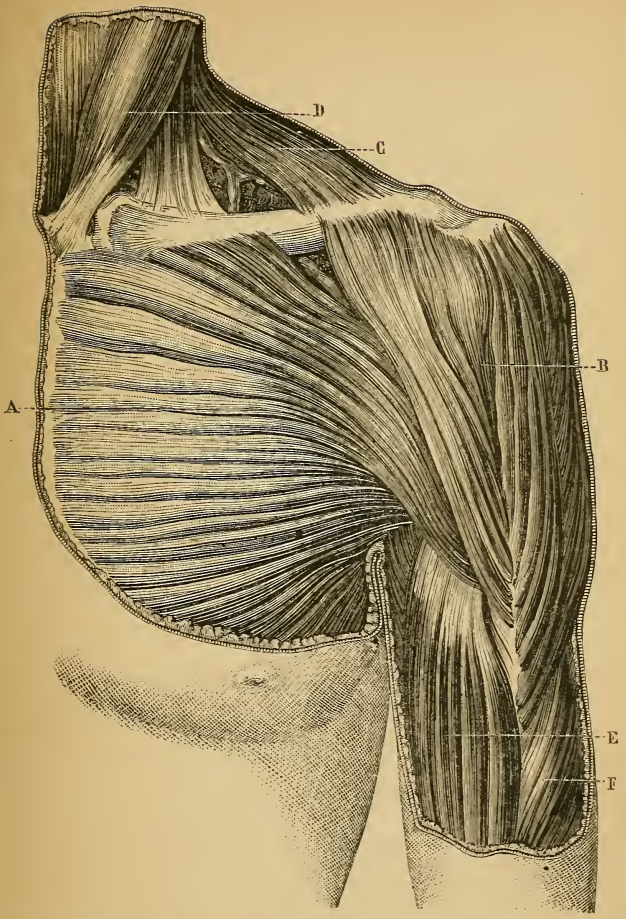

Fig. 52. — Muscles de la poitrine, de l'épaule et du bras.

A, muscle grand pectoral; B, deltoïde; C, trapèze du dos, dont on ne voit qu'une petite portion; D, sterno-cléido-mastoïdien dans sa partie inférieure; E, biceps brachial; F, triceps brachial (on ne voit qu'une partie de ces deux muscles).

MUSCLES DE L'ABDOMEN

Muscles de la paroi abdominale. — Entre les côtes et la ceinture pelvienne existe, sur le squelette, un grand espace libre (fig. 34); sur l'être humain complet (vivant ou mort) il est fermé par une cloison musculo-fibreuse, très épaisse et très importante dans le phénomène de l'accouchement, et qui constitue la *paroi abdominale*. Les muscles qui la composent sont vigoureux et nombreux. Il y a d'abord deux muscles allongés, tendus de haut en bas, des fausses côtes au pubis, *muscles droits de l'abdomen* (fig. 53 C); puis transversalement, de la ligne médiane antérieure à la colonne vertébrale, sont étendus trois muscles aplatis et superposés qui sont, de la superficie à la profondeur, le *grand oblique* (fig. 53 AA'), le *petit oblique* (fig. 53 B) et le *carré lombaire*. Tous ces muscles sont engainés par des cloisons fibreuses, ou aponévroses, qui régularisent leur action et augmentent singulièrement la puissance de la paroi abdominale.

Ombilic. — Sur la ligne médiane se trouve une ouverture appelée *anneau ombilical*, qui est masquée et recouverte par le petit bouchon de peau apparent sur le milieu du ventre connu sous le nom *d'ombilic* ou de *nombril*.

MUSCLES DU MEMBRE SUPÉRIEUR

Sur les *membres*, les muscles sont particulièrement nombreux.

Muscles de l'épaule. — Au *membre supérieur*, l'épaulette de l'épaule est *surtout* constituée par le *muscle deltoïde* (fig. 52, B), qui contribue puissamment aux mouvements de l'articulation scapulo-humérale ou de l'épaule.

Muscles du bras. — Sur la face antérieure du bras se voit la saillie du muscle *biceps brachial* (fig. 52 E), qui sert particulièrement à soulever et à plier l'avant-bras sur le bras, et sur la face postérieure celle du *triceps brachial* qui, au contraire, étend l'avant-bras sur le bras (fig. 52 F).

Muscles de l'avant-bras. — Sur l'avant-bras, en avant, le gras du membre est, en majeure partie, formé par les corps charnus de muscles qui vont, par des cordons tendineux, se fixer aux différentes phalanges des doigts, ce sont

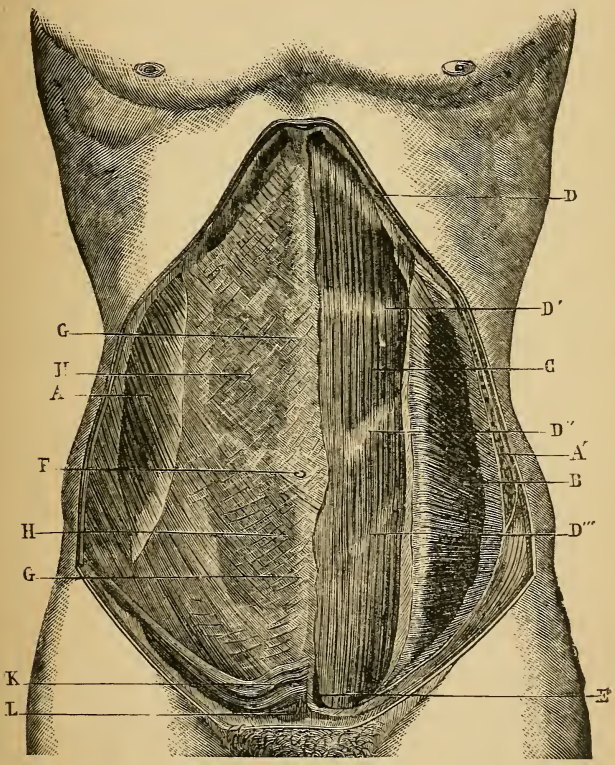

Fig. 53. — Muscles de la paroi abdominale antérieure.

A, A', muscle grand oblique; B, petit oblique; C, grand droit avec ses intersections fibreuses D, D', D'', D'''; E, petit muscle pyramidal de l'abdomen; F, anneau ombilical; G, G, ligne blanche; H, H, feuillet antérieur de l'aponévrose du grand droit.

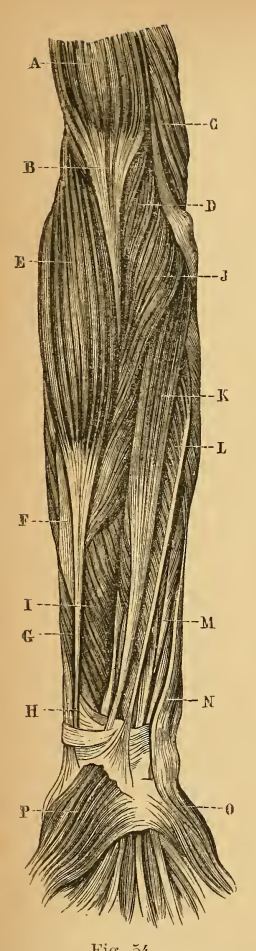

Fig. 54.
Muscles de la région antérieure de l'avant-bras.

A et B, biceps et son insertion inférieure par un tendon blanc sur l'avant-bras ; C, triceps du bras ; E, F, G, H, I, K, L, M, N, muscles fléchisseurs de la main sur l'avant-bras ou fléchisseurs des doigts.

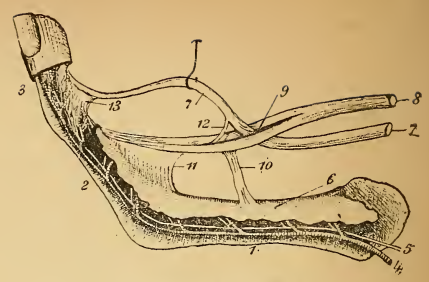

Fig. 55. — Tendons des muscles fléchisseurs des doigts.

1, phalange ; 2, phalangine ; 3, phalangette ; 4, artère ; 5, nerf du doigt ; 7 et 8, tendons des fléchisseurs des doigts, l'un superficiel, 7, l'autre profond, 8 ; 6, gaine tendineuse ouverte.

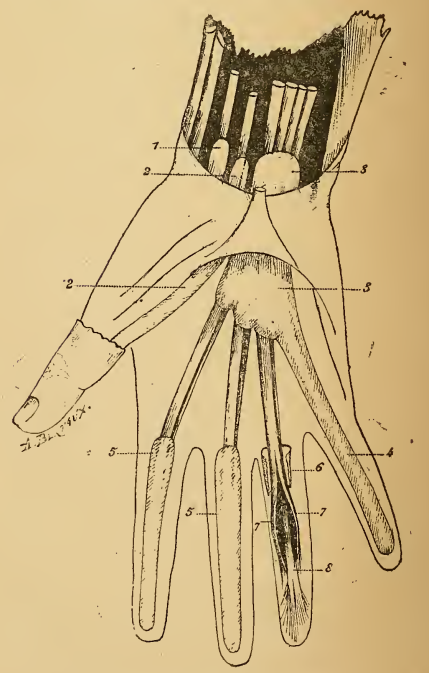

Fig. 56. — Gaines synoviales des tendons fléchisseurs de la main.

les *fléchisseurs des doigts* (fig. 54). A la face postérieure de l'avant-bras, sont les *muscles extenseurs des doigts*.

Les tendons, qui se rendent aux doigts sont, comme tous

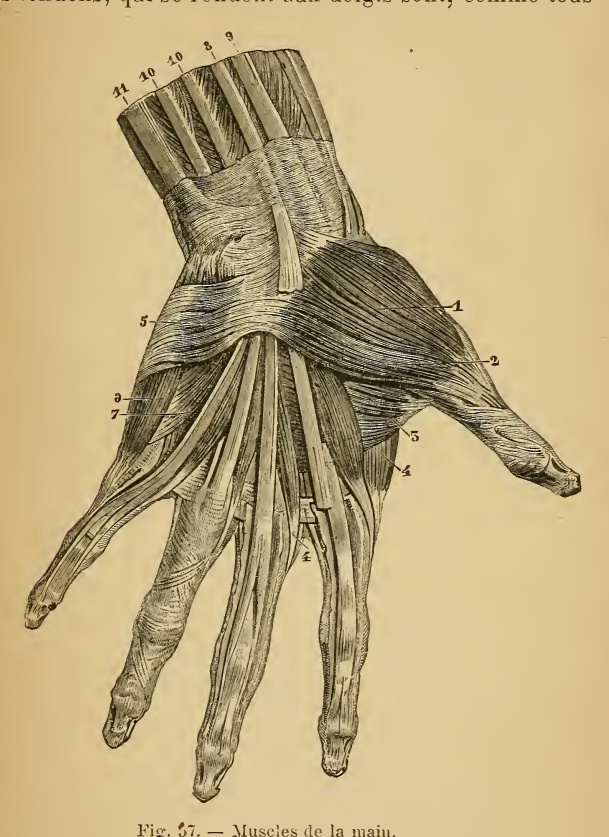

Fig. 57. — Muscles de la main.

Muscles de l'éminence thénar : 1, court abducteur du pouce ou écarteur du pouce ; 2, court fléchisseur du pouce ; 3, adducteur du pouce ou rapprocheur du pouce. Sur le bord de l'abducteur 1 se voient des fibres appartenant à un muscle qui est placé au-dessous, l'opposant du pouce, très important, qui sert à rapprocher le pouce de tous les autres doigts.

Eminence hypothénar : 5, palmaire cutané ; 6, abducteur ou écarteur du petit doigt ; 7, court fléchisseur du petit doigt (profondément est l'opposant du petit doigt) ; 4, lombricaux ; 8, 9, 10, 11, tendons.

les tendons mobiles, entourés d'une gaine séreuse, sécrétant un liquide nommé sérosité, qui facilite les glissements.

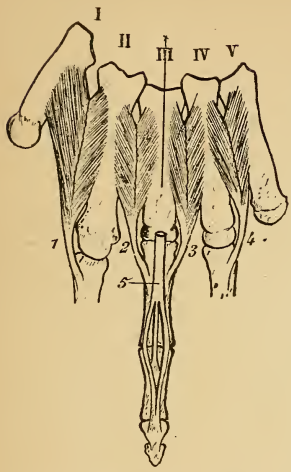

Fig. 58. — Muscles interosseux. I, II, III, IV, V, premier, deuxième, troisième, quatrième et cinquième métacarpien; 1, 2, 3, 4, muscles interosseux; 5, tendon de l'extenseur des doigts avec ses trois divisions.

Main. — Au niveau du talon de la main se trouvent situées, l'une sur le bord externe, l'autre sur le bord interne, deux masses charnues qui portent la première le nom d'*éminence thénar* (côté du pouce), l'autre celui d'*éminence hypothénar* (côté du petit doigt). Elles sont constituées par de petits muscles qui se rendent, les premiers au pouce, les deuxièmes au petit doigt; ils sont très importants, particulièrement ceux du pouce qui lui permettent de se rapprocher des autres doigts, et auxquels il doit son rôle capital dans la préhension des objets.

Les espaces compris entre les métacarpiens (ou *gril métacarpien*) sont remplis par de petits muscles nommés *muscles interosseux* (fig. 57 et 58).

MUSCLES DU MEMBRE INFÉRIEUR

Muscles de la fesse. — La région fessière, intermédiaire entre la cuisse et le tronc, est constituée par les *muscles fessiers* qui étendent la cuisse sur le bassin. Ces muscles sont toujours plongés dans une grande quantité de graisse qui donne sa rondeur à la région (fig. 59 et 60).

Muscles de la cuisse. — La partie antérieure de la cuisse est constituée surtout par le *triceps crural* ou de la cuisse, s'insérant en bas principalement sur la rotule (fig. 59, C, D, E, F) et qui *étend* la jambe sur la cuisse, tan-

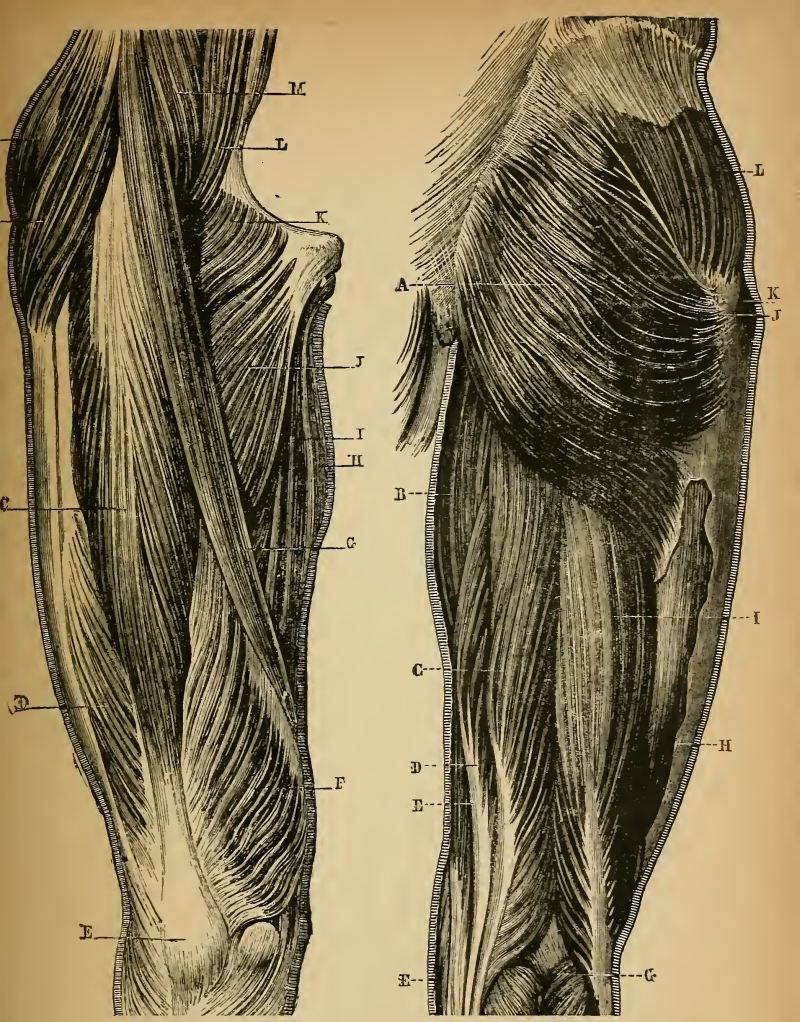

Fig. 59 et 60. — Muscles de la fesse et de la cuisse.

Fig. 59. — Région antérieure de la cuisse : A, moyen fessier ; B, tenseur du fascia lata ; C, droit antérieur ; D, portion externe du triceps ou vaste externe ; E, insertion par un tendon sur la rotule de la portion moyenne du triceps ou droit antérieur ; F, portion interne du triceps ou vaste interne ; G, couturier ; H et J, adducteurs de la cuisse ; I, droit interne ; K, pectiné ; L, psoas ; M, sciatique.

Fig. 60. — Région postérieure de la cuisse : A, grand fessier ; B, adducteur ; C, demi-tendineur ; D, demi-membraneux ; E, droit interne ; F, couturier ; G, plantaire grêle ; H, triceps ; I, biceps fémoral ; J, grand trochanter ; K, tenseur du fascia lata ; L, moyen fessier.

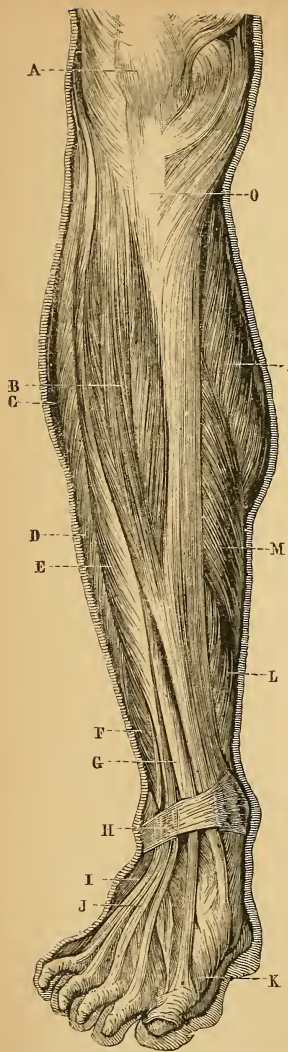

Fig. 61. — Muscles de la région antérieure de la jambe.

dis que les muscles de la face postérieure jouent le rôle inverse.

Le gras de la cuisse, qu'on saisit à pleine main, situé à

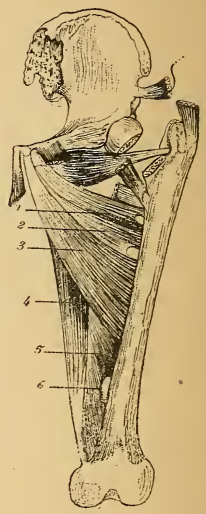

Fig. 62. — Muscles adducteurs de la cuisse.
1 et 2, 3, 4 et 5, muscles adducteurs.

sa partie interne, est formé de muscles cachés dans une couche de graisse plus ou moins abondante ; ces muscles

Fig. 61. — A, rotule ; B, jambier antérieur ; C, soléaire ; D, long péronier latéral ; E, long extenseur commun des orteils ; F, péronier antérieur ; G, long péronier du gros orteil ; H, ligament annu aire du tarse ; I, pédieux ; J, tendon du long extenseur des orteils ; K, abducteur du gros orteil ; I, long fléchisseur commun des orteils ; M, soléaire ; N, jumeau interne ; O, tubérosité antérieure du tibia.

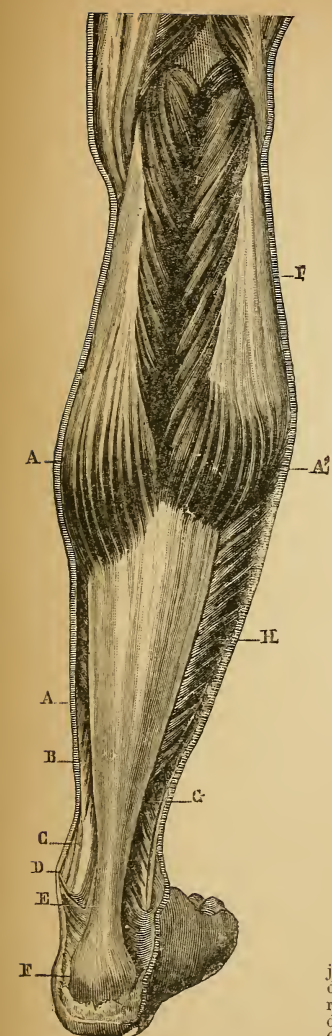

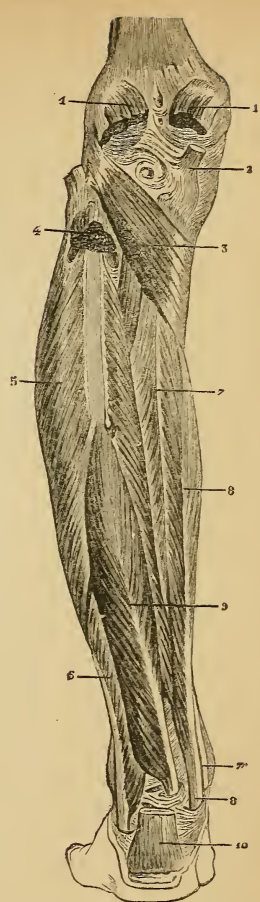

Fig. 63 et 64. — Muscles de la région postérieure de la jambe.

Fig. 63. — *Muscles superficiels :* A. A, jumeaux ; B, long fléchisseur commun des orteils ; C, tendon du jambier postérieur ; D, malléole interne ; E, tendon d'Achille ; F, son insertion au calcanéum ; G, court péronier latéral ; H, soléaire.

Fig. 64. — *Muscles profonds :* 1, insertions supérieures des jumeaux ; 2, tendon du demi-membraneux ; 3, muscle poplité ; 4, insertion du soléaire ; 5, long péronier latéral ; 6, court péronier latéral ; 7 et 7', muscle jambier postérieur ; 8 et 8', long fléchisseur commun ; 9, fléchisseur propre du gros orteil ; 10, tendon d'Achille.

allongés, vont de la partie antérieure de la ceinture osseuse du bassin à la face interne du fémur et sont appelés mus-

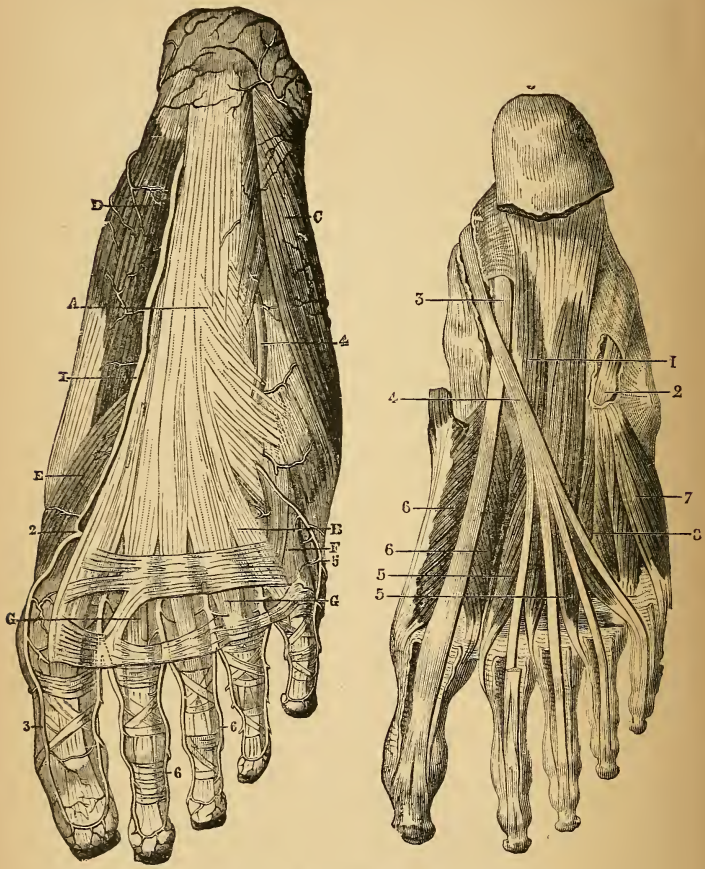

Fig. 65 et 66. — Muscles du pied.
Fig. 65. — Région superficielle recouverte en son milieu par la forte aponévrose plantaire.
Fig. 66. — Région profonde.

cles *adducteurs de la cuisse;* ils servent à rapprocher les

cuisses, d'où leur nom de *sentinelles de la virginité* (custodes virginitatis).

Muscles de la jambe. — A la jambe, les muscles situés à la face antérieure et externe (en dehors) sont surtout des muscles *extenseurs des orteils* (fig. 61).

Le gras du mollet est principalement composé d'un muscle très charnu et très puissant, formé lui-même de trois gros faisceaux de forme ovalaire (ayant grossièrement la forme du poisson appelé sole), qui tous viennent se terminer sur un très large et fort tendon s'insérant à la face postérieure du talon : ce muscle porte le nom de *triceps sural* ou de la jambe, et le tendon qui le termine est le *tendon d'Achille* (fig. 63 E, 64 [10]); ce groupe musculaire joue un rôle très important dans la marche, le saut.

Cachés sous ce muscle et placés entre les deux os de la jambe, sont des muscles *fléchisseurs des orteils* (fig. 64).

Muscles du pied. — Au pied, on trouve des muscles particulièrement à la face plantaire, muscles analogues à ceux de la main, mais bien moins actifs, servant surtout comme eux aux mouvements du gros et du petit orteil.

CHAPITRE III

DES CAVITÉS ET DES ORGANES QU'ELLES CONTIENNENT

I. — CAVITÉS CRANIENNE ET RACHIDIENNE

Contenu de ces cavités. — Le *crane* est une enveloppe osseuse limitant la *cavité cranienne*. La cavité cranienne

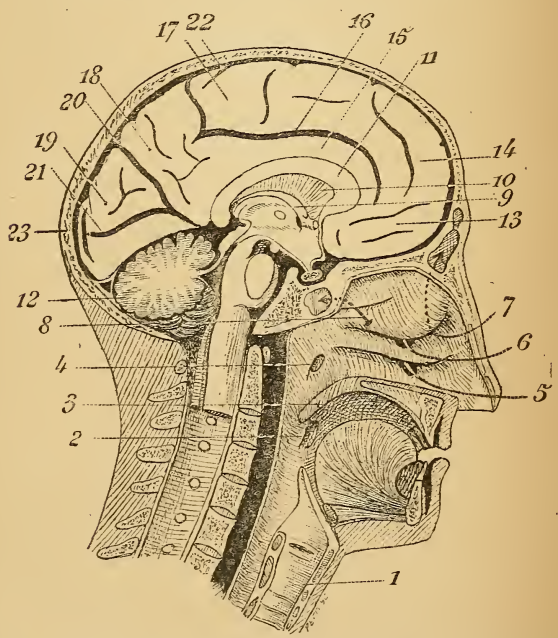

Fig. 67. — Coupe sagittale et médiane du crâne et de la colonne vertébrale montrant leurs cavités contenant l'encéphale et la moelle épinière.

12 montre le cervelet; 17 le cerveau. La moelle a été coupée et apparaît sous forme d'une tige blanche.

communique et se continue avec un long tuyau creusé dans la colonne vertébrale ou *canal rachidien*.

La cavité cranienne et le canal rachidien sont les cavi-

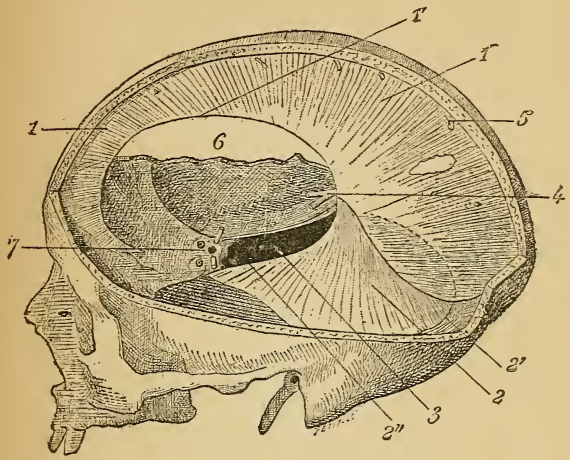

Fig. 68. — Dure-mère cranienne.

Cette figure montre des prolongements de l'enveloppe dite dure-mère, qui forment des cloisons séparant les différentes parties de l'encéphale. La cloison verticale 1, qui, à cause de sa forme, porte le nom de *faux du cerveau*, sépare les deux moitiés de cet organe; la cloison 2, tendue horizontalement, sépare le cerveau, situé au-dessus, du cervelet, situé au-dessous (voir fig. 68) : elle porte le nom de *tente du cervelet*.

tés qui contiennent les organes nerveux les plus considérables et les plus importants de l'économie, *encéphale* et *moelle épinière*.

Méninges. — Ces organes, essentiellement délicats, ne reposent pas à nu dans leurs

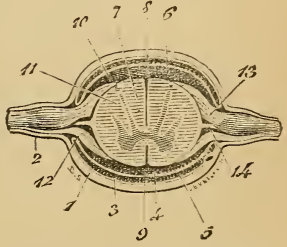

Fig. 69. — Coupe transversale de la moelle pour la montrer avec ses trois enveloppes.

1, enveloppe superficielle ou *dure-mère*; 3 et 4, enveloppe moyenne ou *arachnoïde*. L'enveloppe interne est tellement accolée à la moelle qu'elle se confond avec le contour de sa coupe. Tout ce qui est noir représente le liquide céphalo-rachidien.

cavités osseuses. Ils sont enveloppés et protégés par trois enveloppes successives, *dure-mère*, *arachnoïde*, *pie-mère*, dont la plus superficielle est très résistante (dure-mère); ces enveloppes membraneuses portent le nom de *méninges*, et leur inflammation constitue la *méningite*. Mais il y a plus :

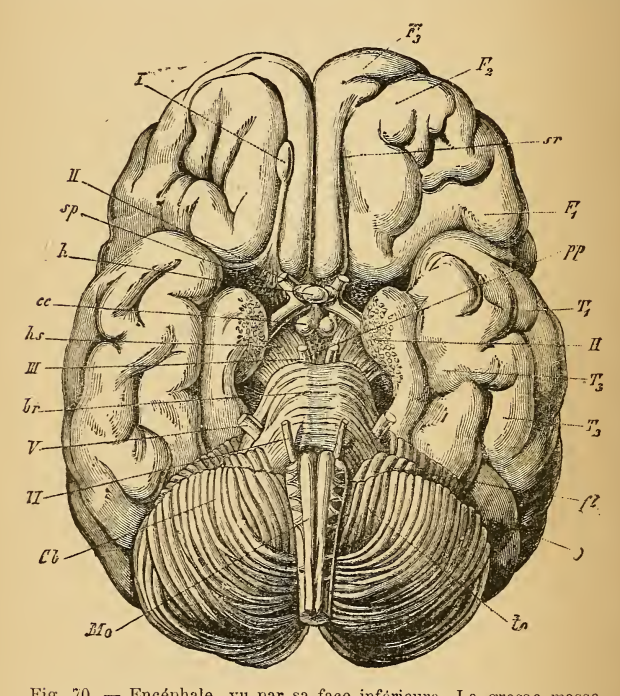

Fig. 70. — Encéphale, vu par sa face inférieure. La grosse masse avec les sortes de replis moulés, ou circonvolutions, constitue le *cerveau* proprement dit. La masse *o*, plus petite, située en arrière, est le *cervelet*. Entre les deux se trouvent le *bulbe* et la *protubérance annulaire* M, *o*, et *b*, *r*.

entre ces membranes, formant une sorte de sac, se trouve du liquide, dans lequel baignent les centres nerveux, et qui leur constitue un coussinet moelleux et protecteur : ce liquide s'appelle le *liquide céphalo-rachidien*.

A. — ENCÉPHALE (CERVEAU, CERVELET, BULBE)

Encéphale. — L'*Encéphale*, de consistance assez molle, d'aspect extérieur gris rose, blanc à l'intérieur (substance grise ou corticale et substance blanche ou médullaire), est l'organe régulateur ou producteur de la pensée et de la vie. Il est contenu dans la boîte cranienne.

L'encéphale se compose de trois grosses parties :

Le Cerveau, le Cervelet, le Bulbe rachidien.

Cerveau. — Circonvolutions, — Le *Cerveau* présente

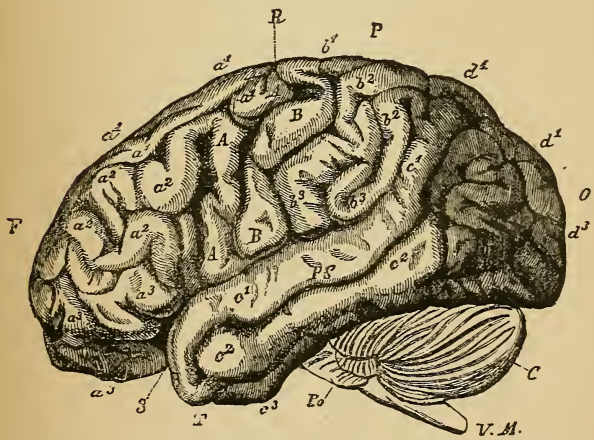

Fig. 71. — Cette figure représente, vus de côté, le cerveau et les circonvolutions d'un être humain peu intelligent.

une surface ondulée de replis nombreux nommés *circonvolutions cérébrales* (analogues à des chaînes de collines séparées par des vallées), et à chacune desquelles on a donné des noms, comme en géographie on en donne aux montagnes. Il est formé de deux moitiés ou *hémisphères* réunies par un pont de substance cérébrale. Le cerveau est plus spécialement affecté au fonctionnement de l'intelligence ; plus il est pesant, et surtout plus il est montueux, plissé,

plus ses circonvolutions sont compliquées, plus il dénote un individu intelligent.

Centres cérébraux. — Certaines parties du cerveau sont spécialement affectées à telles ou telles facultés intellectuelles : on leur donne le nom de *centres cérébraux.* Lorsque ces centres sont détruits, l'animal est privé de la faculté correspondante ; ainsi, lorsque le *centre cérébral de Broca* (ainsi appelé de l'illustre chirurgien qui l'a découvert) est détruit, soit par une plaie, soit par un ramollisse-

Fig. 72. — Ici, au contraire, c'est la reproduction du cerveau d'un homme supérieur, le célèbre mathématicien Gauss ; on voit combien les replis sont plus nombreux, plus compliqués et plus tassés que dans la figure précédente.

ment ou d'autres causes, l'individu humain perd la faculté *de coordonner l'articulation de son langage*, il ne possède plus la faculté de savoir communiquer ses pensées à ses semblables. (La gravure ci-contre donne l'emplacement des principaux centres) (fig. 73).

Cervelet. — En arrière du cerveau, et placé sous lui, se trouve le *cervelet*, composé de lamelles ressemblant aux feuillets d'un livre. Ses fonctions précises sont encore mal déterminées ; il semble être plus spécialement l'organe coordonnateur des mouvements.

Bulbe rachidien. — Intermédiaire entre le cerveau et le

cervelet, se trouve une troisième partie, le *bulbe rachidien*, qui sert d'organe d'union entre le cerveau et la moelle épinière avec laquelle il se continue. C'est au bulbe rachidien qu'est dévolue la direction des phénomènes de la vie végétative. Dans son intérieur, se trouvent de petits noyaux

Fig. 73. — Figure simplifiée pour la démonstration, indiquant les principaux centres.

1 à 6, centres des mouvements des membres; 7 et 8, centres des mouvements des lèvres; 9 et 10, centre du langage articulé ou centre de Broca; 12, centre de la mémoire des mouvements de l'écriture ou centre graphique; 13, centre de la mémoire des lettres écrites ou imprimées, dont la perte amène la cécité verbale; 13', centre de la vision oculaire; 14, centre de l'audition.

ou centres, qui règlent les phénomènes de la circulation, de la respiration, des sécrétions, comme les boutons du tableau

d'un réseau électrique commandent aux différents services d'une machinerie.

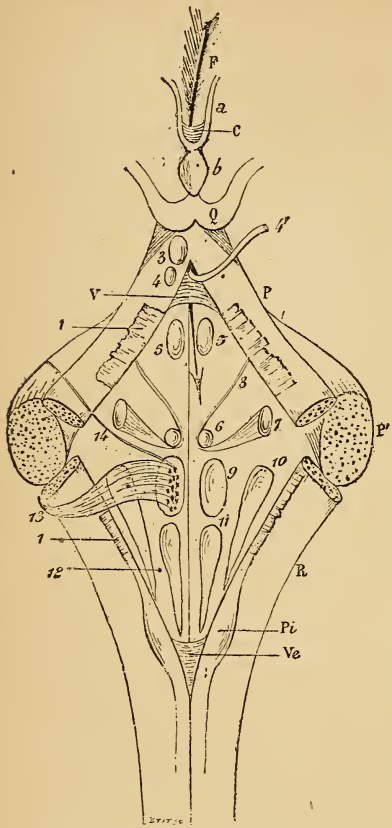

Fig. 74. — Figure de démonstration montrant les différents noyaux bulbaires.

3, noyau du nerf moteur oculaire commun, commandant à la plupart des mouvements des yeux ; 4, noyau du nerf pathétique ; 5, noyau du nerf trijumeau ; 7, noyau du nerf facial réglant la physionomie ; 9 et 10, noyau du nerf de l'audition ; 11, noyau du nerf hypoglosse ; 12, noyaux agglomérés du glosso-pharyngien, du spinal et du pneumogastrique, nerf d'arrêt du cœur.

Circulation cérébrale. — La cavité cranienne présente des ouvertures pour l'entrée et la sortie des vaisseaux qui apportent et remportent le sang nécessaire à la nutrition du cerveau ; quand le cerveau travaille il lui en faut beaucoup : c'est l'organe qui en consomme le plus.

Nerfs craniens. — Mais le crâne est percé aussi de pertuis par où sortent des filaments nerveux, expansions du cerveau et du bulbe ou *nerfs craniens* ; les uns sont moteurs, comme le *nerf facial*, d'autres sensitifs, soit de sensibilité vulgaire ou générale comme le *trijumeau*, soit de sensibilité spéciale, *nerfs des sens*, comme le *nerf optique* ou nerf de la vue, *nerf olfactif* ou nerf de l'odorat, *nerf acoustique* ou nerf de l'ouïe, etc. ; ces nerfs se rendent principalement

aux organes contenus dans la face, mais certains vont encore dans le thorax et jusque dans l'abdomen, comme le fait le nerf *pneumo-gastrique*.

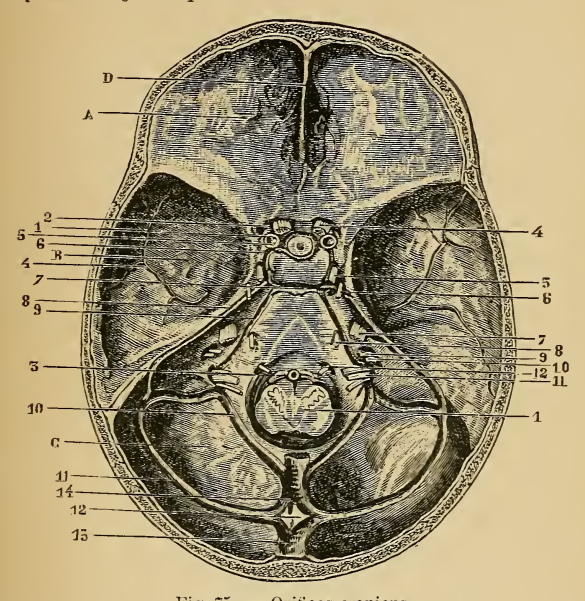

Fig. 75. — Orifices craniens.

Côté droit : 1, coupe du bulbe ; 4, nerf optique ou de la vue ; 5, nerf moteur oculaire commun ; 6, nerf pathétique ; 7, nerf trijumeau ; 8, nerf moteur oculaire externe ; 9, nerf facial ; 10, nerf auditif ; 11, nerf glosso-pharyngien, spinal et pneumogastrique ; 12, nerf grand hypoglosse. — *Côté gauche :* 1, artère carotide ; 6 à 14, canaux veineux faisant évacuer le sang par les veines jugulaires.

B. — MOELLE ÉPINIÈRE ET NERFS

Dans le canal rachidien, se trouve un organe de même substance que l'encéphale qui en est comme une dépendance, une sorte de queue, et nommé *moelle épinière*.

Moelle. — Son aspect. — La moelle, comme l'encéphale, est entourée de membranes méningées. Contrairement à l'encéphale, elle est de coloration blanche à l'extérieur et grise à l'intérieur (fig. 76). De chaque côté, de la moelle

épinière, part à droite et à gauche, dans toute sa longueur, une double rangée de nerfs, qui portent le nom de *nerfs rachidiens*.

Nerfs rachidiens. — Les uns, ceux de la rangée antérieure, commandent aux mouvements, ce sont les *nerfs moteurs*; les autres, ceux de la rangée postérieure, perçoivent les sensations générales, ce sont les *nerfs sensitifs*. La moelle n'a pas de nerfs de sensibilité spécialisée.

Les nerfs rachidiens parcourent les parois de tout l'organisme, mais ne se distribuent pas aux organes viscéraux ; ils sillonnent en particulier les membres, passant entre les muscles auxquels ils envoient des rameaux, comme autant de fils électriques qui relient ces organes au poste central.

Les nerfs de sensibilité générale aboutissent, dans la peau, à de petits organes dits *organes tactiles*, particulièrement abondants au niveau des

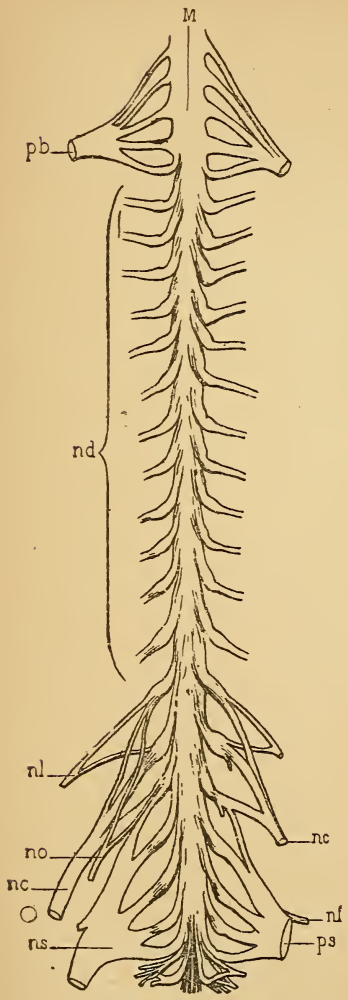

Fig. 76. — Nerfs rachidiens

Figure montrant la moelle M, d'où partent de chaque côté les racines des nerfs rachidiens : *pb*, plexus brachial; *nd*, nerfs dorsaux; *ln*, *no*, *ne*, plexus lombaire; *nf*, *ps*, *ns*, plexus sacré.

doigts et qui servent à constituer le *sens du toucher*, le plus répandu, le plus banal et peut-être le plus indispensable de tous les sens (fig. 22, 23 et 24).

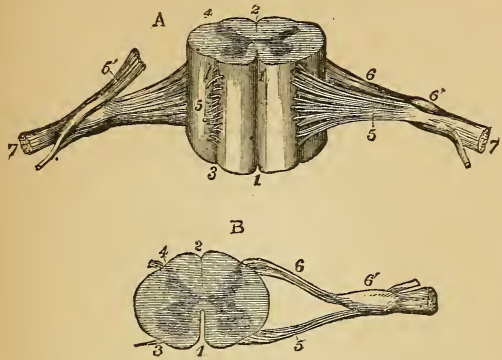

Fig. 77 et 78. — Coupes transversales de la moelle, montrant l'origine des racines des nerfs.
5, racines postérieures avec un renflement ou ganglion. Ces racines se réunissent pour former un seul cordon ou nerf rachidien.

Organes des sens.

Le *crâne* et la *face*, située au-dessous, contiennent les organes de sensibilité spéciale ; l'*oreille*, qui perçoit les sensations auditives ; l'*œil*, qui perçoit les sensations visuelles ; le *nez*, les sensations olfactives ou de l'odorat, et la *langue*, les sensations gustatives ou les saveurs.

C. — L'OREILLE

L'*oreille* se compose de deux parties : une extérieure à la boîte cranienne, *oreille externe*, l'autre située dans son épaisseur, *oreille profonde*.

Oreille externe. — L'*oreille externe* présente une partie saillante de chaque côté du crâne ou *pavillon de l'oreille*, formé de fibro-cartilage présentant un certain nombre de replis, et revêtu de peau. Le pavillon de l'oreille constitue l'embouchure d'un canal fibro-cartilagineux, nommé *conduit auditif externe*. Au fond de ce conduit, se trouve une

membrane analogue à la membrane d'un tambourin, nommée *membrane du tympan* (fig. 80 [2]); elle ferme l'ouverture qui fait communiquer l'oreille externe avec l'oreille

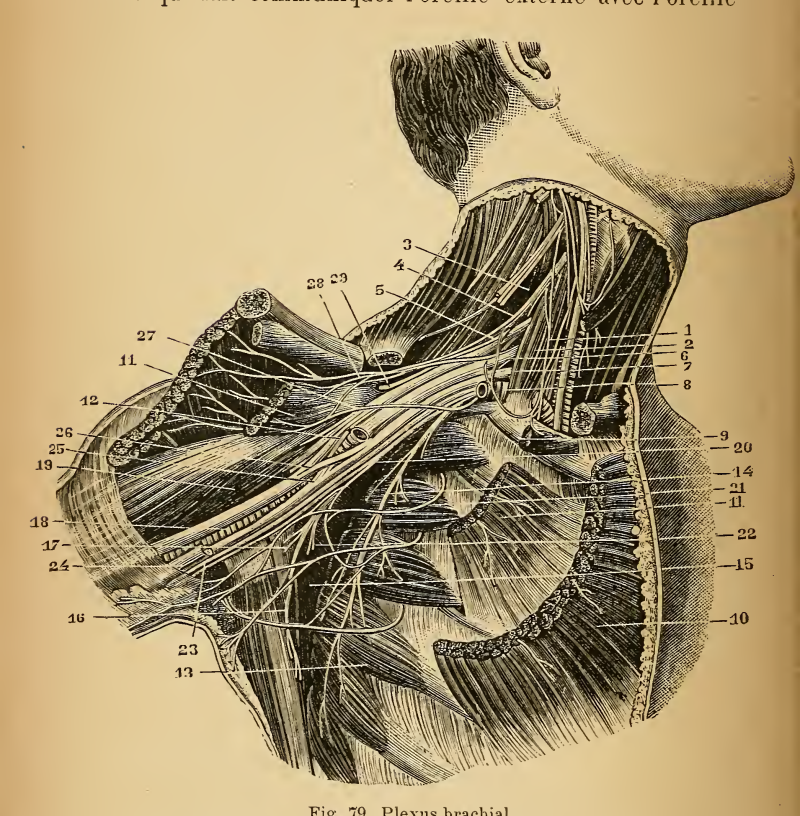

Fig. 79. Plexus brachial.

Cette figure est prise comme exemple pour montrer comment les nerfs se multiplient en une quantité de filaments qui se rendent aux organes. Tous les cordons blancs indiqués par un double trait représentent des nerfs de grosseur extrêmement variable comme on voit.

profonde située dans l'épaisseur d'un os du crâne appelé le rocher.

Oreille profonde. — L'oreille profonde est elle-même divisée en deux parties, appelées *oreille moyenne* et *oreille interne*.

Oreille moyenne. — L'*oreille moyenne* (fig. 81 et 82) est intermédiaire entre l'oreille externe, avec laquelle elle communique par la membrane du tympan, et l'oreille

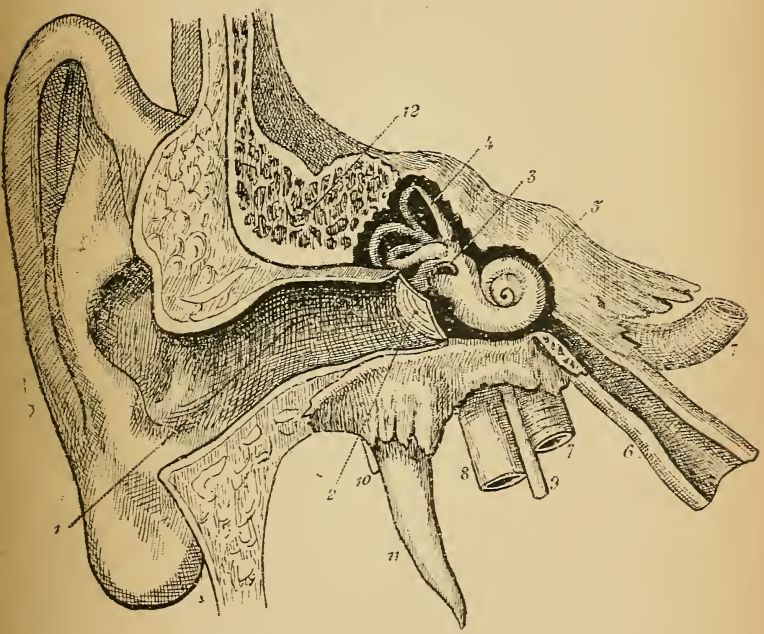

Fig. 80. — Vue générale en coupe de l'appareil auditif.

1, conduit auditif externe ; 2, membrane du tympan, coupée ; 3, fenêtre ovale ; 4, canaux demi-circulaires ; 5, limaçon ; 6, trompe d'Eustache ; 7, artère carotide interne ; 8, veine jugulaire interne ; 9, nerf pneumogastrique ; 10, nerf facial ; 11, apophyse styloïde de l'os temporal ; 12, cellules creusées dans l'apophyse mastoïde du rocher.

interne. L'oreille moyenne forme un espace, qu'on peut comparer à une petite chambre dont les quatre murs portent le nom de paroi antérieure, postérieure, externe et interne, présentant *cinq* orifices de communications. En

avant (paroi antérieure), elle communique avec une sorte de couloir qui vient s'ouvrir profondément dans le pha-

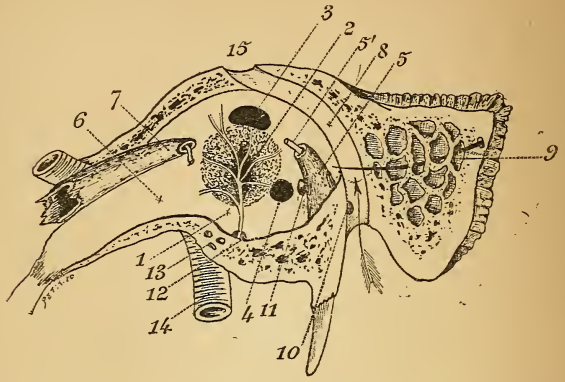

Fig. 81. — Face interne de l'oreille moyenne ou caisse du tympan.

1, cavité de la caisse; 3, fenêtre ovale; 4, fenêtre ronde; 6, trompe d'Eustache; 9, cellules creusées dans l'apophyse mastoïde; 10 et 11, orifices pour laisser passer le nerf appelé corde du tympan; 14, artère carotide interne; 15, conduit appelé hiatus de Fallope.

rynx ou arrière-gorge, et qu'on appelle la *trompe d'Eustache* (fig. 81[6], 95[4]).

En arrière (paroi postérieure), elle communique avec des logettes creusées dans l'os qu'on sent derrière le pavillon de l'oreille ou *apophyse mastoïde du temporal.* Ces ouvertures sont libres; il n'en est pas de même des trois autres. Celle qui se trouve sur la paroi tournée vers l'extérieur (paroi ex-

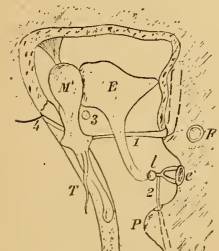

Fig. 82. — Caisse du tympan, vue d'en haut.

Ici on voit bien la forme de petite chambre que présente la caisse du tympan, avec sa paroi externe où est enchâssée la membrane du tympan T; la paroi interne irrégulière avec une saillie osseuse nommée *promontoire;* la fenêtre ovale qu'on voit en *e* (la fenêtre ronde n'est pas visible sur cette coupe; sa paroi inférieure et sa paroi supérieure; entre la paroi externe et l'interne sont les osselets M, *marteau;* E, *enclume; b', os lenticulaire; e, étrier.*

terne) est fermée par la *membrane du tympan*, comme nous l'avons déjà vu; sur la paroi opposée, située vers la profondeur (paroi interne ou profonde), il y a deux ouvertures, appelées la *fenêtre ronde* et la *fenêtre ovale*, obturées toutes les deux par une membrane (fig. 81 [3] et [4] et 82 *e*).

Chaîne des osselets. — Une chaîne d'osselets est tendue comme un pont entre la membrane du tympan et la fenêtre ovale, osselets qui portent des noms rappelant leur forme, et qui sont : l'*enclume* qui s'appuie sur le tympan, puis le *marteau*, l'*os lenticulaire*, enfin l'*étrier*, reposant sur la membrane de la fenêtre ovale.

Ces fenêtres, munies de leurs membranes, ferment la libre communication, qui, sans elles, existerait entre l'oreille moyenne et l'oreille interne.

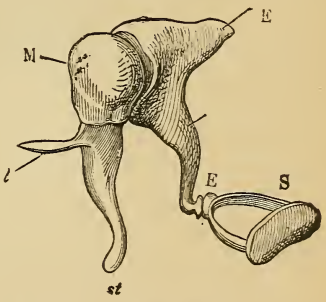

Fig. 83. — Osselets de l'ouïe.
M, marteau; *l*, son manche; *st*, sa longue apophyse; E, enclume avec E' sa racine ou longue apophyse; E'' os lenticulaire; S, étrier.

Oreille interne. — L'oreille interne constitue l'organe essentiel de l'appareil de l'audition ; les oreilles, externe et moyenne, ne sont que des appareils intermédiaires très importants, mais non absolument indispensables; seuls, ils sont incapables de percevoir les sons. Quand l'oreille interne est détruite, la surdité est complète et définitivement incurable.

L'oreille interne est essentiellement constituée par une cavité où vient s'épanouir le nerf acoustique. Mais cette cavité n'est ni régulière ni simple, bien au contraire. Elle est distribuée en compartiments différents et distincts qui cependant viennent tous s'ouvrir dans un espace commun nommé *vestibule*. Ce vestibule est adossé à la cloison de la caisse du tympan percée de la fenêtre *ovale*, et sert ainsi d'intermédiaire entre l'oreille moyenne et l'oreille interne.

Dans le vestibule, cavité centrale (fig. 85, *a* et 86, S), s'ou-

vrent des organes osseux, creux et complexes. D'un côté c'est le *limaçon* (*c*) qui doit son nom à ce que, dans son intérieur, se voit une spirale ou *vis* osseuse représentant très

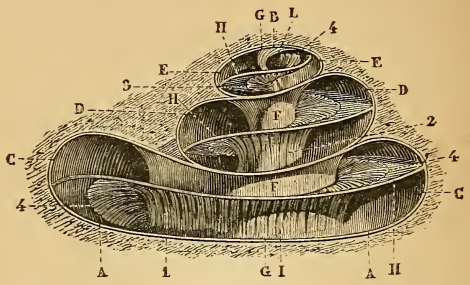

Fig. 84. — Limaçon ouvert pour en montrer l'intérieur.
A, base du limaçon ; B, sommet du limaçon ; C, D, E, lames contournées F, F, columnelle ou axe ; 1, 2, 3, 4, nerfs du limaçon.

bien le genre d'escalier contourné dit en limaçon, et à ce que la disposition générale de cet appareil osseux rappelle celle de la coquille de l'escargot de vigne. De l'autre côté, en face, s'ouvrent dans le vestibule trois tubes recourbés (*b*) appelés *canaux semi-circulaires*. Les ouvertures de ces différents organes dans le vestibule ne sont pas béantes, mais fermées par des membranes criblées de trous comme une écumoire et qui portent le nom de *membranes criblées* (fig. 86 [9] et [10]).

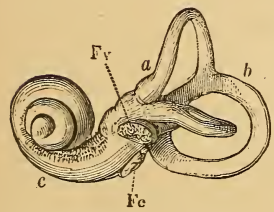

Fig. 85. — Labyrinthe osseux (vue extérieure).

Fv, fenêtre ovale ou vestibulaire ; Fc, fenêtre ronde ; *a*, vestibule ; *b*, canaux semi-circulaires ; *c*, limaçon osseux.

L'ensemble de cet appareil complexe, vestibule, limaçon, canaux circulaires, porte le nom de *labyrinthe osseux*.

Le labyrinthe osseux est recouvert de tapisseries membraneuses, qui en suivent le contour, le compliquent encore, et qui portent le nom de *labyrinthe membraneux*. Le labyrinthe membraneux présente

de petits organes en forme de bâtonnets variés, percepteurs des sons, et où aboutissent les ramifications du nerf

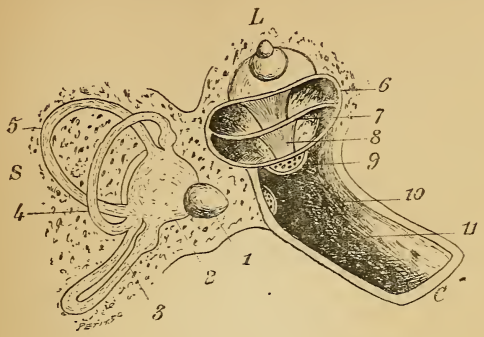

Fig. 86. — Labyrinthe osseux ouvert.
c, conduit auditif interne ; L, limaçon ; S, vestibule et canaux semi-circulaires (3 et 5) ; 8, columnelle ; 9 et 10, lames criblées.

acoustique ; car ce nerf arrivé au fond du conduit auditif interne, pénètre dans le vestibule, et là s'effiloche en filaments qui, à travers les lames criblées, passent dans les différents compartiments de l'oreille interne.

L'intérieur de l'espèce de sac constitué par le labyrinthe membraneux est rempli de liquide.

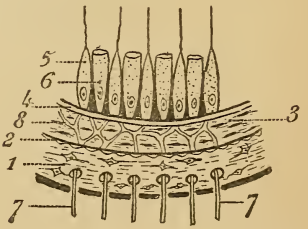

Fig. 87. — Figure théorique destinée à montrer la disposition de l'appareil de perception des sons.

1, 2, paroi osseuse du labyrinthe sur laquelle repose la membrane formant le labyrinthe membraneux 3 ; sur cette membrane sont les petits *bâtonnets* 5 et 6, où vont se rendre des ramifications nerveuses, qui, simples d'abord, 7, forment, avant de pénétrer dans les bâtonnets, un réseau de fibrilles 8.

Fonctionnement de l'oreille. — Les vibrations sonores sont transmises par l'air ou par les solides. Dans le premier cas, les vibrations collectées par le pavillon sont amenées jusqu'au tympan, qui, mis en mouvement, transmet la vibration à la chaîne des osselets, laquelle l'apporte à la fenêtre ovale,

qui vibre à son tour; comme conséquence, le liquide de l'oreille interne est agité, il s'y fait des ondes qui vont remuer les bâtonnets, organes terminaux du nerf acoustique. Dans le second cas, ce sont les os du crâne qui, directement, transmettent les vibrations sonores au liquide de l'oreille interne.

D. — L'ŒIL ET SES ANNEXES

L'ŒIL est contenu dans une cavité osseuse nommée *orbite*.

Différents muscles s'insèrent sur le pourtour du globe

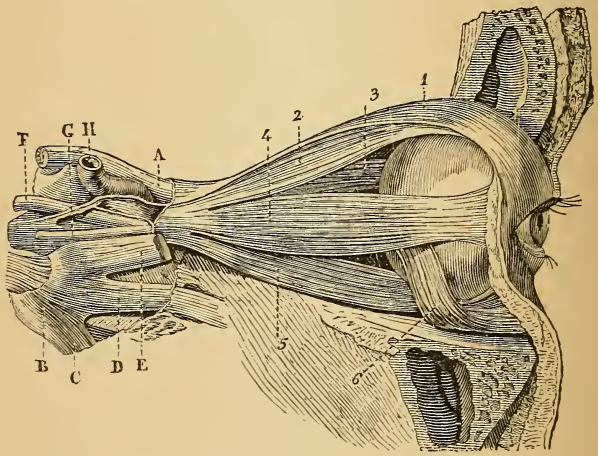

Fig. 88. — Œil avec ses muscles moteurs.
2, muscle droit supérieur (fait regarder en haut); 5, droit inférieur (fait regarder en bas); 3, droit interne, et 4, droit externe (dirigeant le regard en dedans et en dehors); 6, petit oblique (faisant rouler l'œil sur lui-même); A, nerf optique; 1, muscle releveur de la paupière supérieure.

oculaire et lui permettent de s'orienter en dehors, en dedans, en haut, en bas, et même de rouler sur lui-même.

Capsule oculaire. — L'œil se compose d'une capsule enveloppante, fibreuse, épaisse, nommée *sclérotique*, blanche en dehors, et tapissée en dedans par une membrane foncée nom-

mée *choroïde* qui lui donne un aspect sombre. En avant, cette capsule est ouverte, et, dans l'ouverture, est enchâssée une sorte de verre de montre, formé par la *cornée transparente*.

Voilà pour le contenant.

Mais dans l'intérieur on trouve des particularités qui sont, en allant d'avant en arrière : 1° à une certaine distance de la cornée, un écran percé d'un trou vers son centre (fig. 89). Cet écran, de coloration variable, noir,

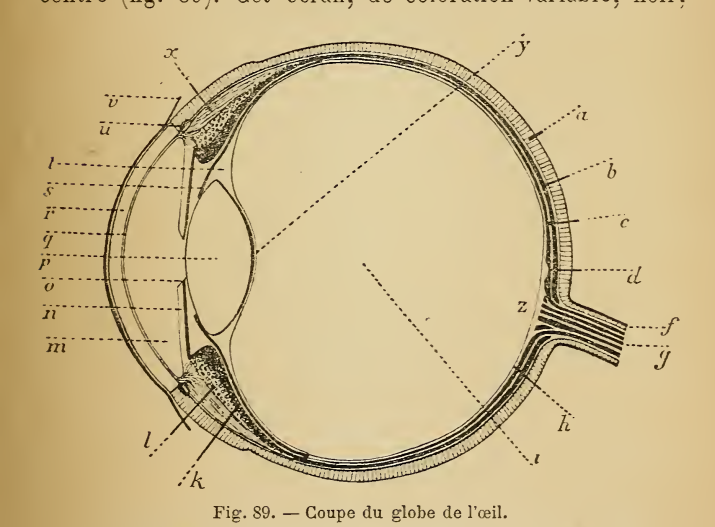

Fig. 89. — Coupe du globe de l'œil.

a, sclérotique ; *b*, choroïde ; *c*, rétine ; *f*, gaine du nerf optique ; *q*, cornée ; *n*, iris ; *o*, bords de la pupille ; *p*, cristallin ; *m*, chambre antérieure ; *i*, chambre postérieure.

brun, bleu, donne sa coloration aux yeux : il s'appelle *l'iris*, et l'ouverture centrale, la *pupille*, vulgairement connue sous le nom de prunelle. Cet écran est musculaire et contractible, d'où les variations de grandeur de la pupille ; elle se dilate (la prunelle s'agrandit) dans l'obscurité, elle diminue au plein jour. Immédiatement en arrière de l'iris est une lentille bi-convexe ou *cristallin* (fig. 89). Le fond de la capsule est tapissé par une membrane très sensible formée par l'épanouissement du nerf optique, *membrane rétinienne*

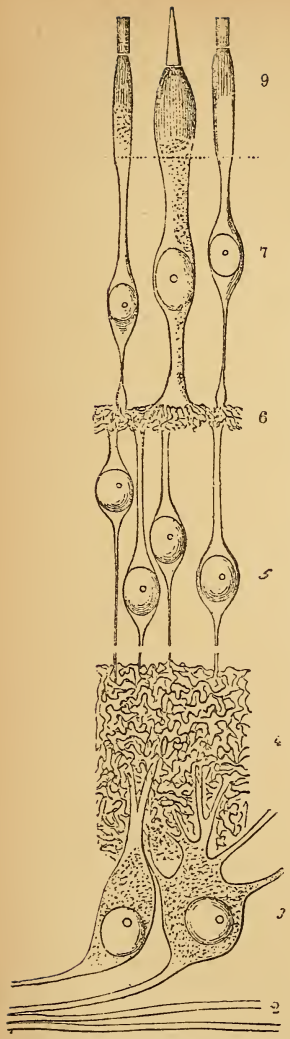

Fig. 90. — Éléments nerveux de la rétine, considérablement agrandis.

2, fibres du nerf optique; 3, cellules ganglionnaires; 4, couche intermédiaire ou granuleuse interne; 5, cellules de la couche appelée nucléaire interne; 6, couche intermédiaire ou granuleuse externe; 7, cellules de la couche nucléaire externe; 9, couche des bâtonnets et des cônes la plus directement exposée aux rayons lumineux.

ou tout simplement *rétine;* c'est elle qui perçoit les impressions lumineuses (fig. 89 et 90).

Entre la cornée et le cristallin existe un espace nommé *chambre antérieure*, rempli d'un liquide appelé *humeur vitrée;* derrière le cristallin se trouve la *chambre postérieure*, beaucoup plus grande, pleine d'*humeur aqueuse.*

Fonctionnement de l'œil. — L'œil représente un appareil photographique dont la chambre noire est formée par la sclérotique doublée de la choroïde, dont l'objectif ou lentille est constitué par l'ensemble des milieux transparents (cornée, cristallin, humeurs), et dont la plaque sensible est représentée par la rétine; les vibrations lumineuses qui constituent les images, sont transmises par l'intermédiaire des milieux transparents aux terminaisons du nerf optique, qui, impressionnées, donnent la sensation lumineuse des objets.

Organes annexes. — L'œil, organe très délicat, est entouré d'organes de protection.

Paupières. — Conjonctive. — Les *paupières* sont des voiles membraneux qui peuvent se rabattre

au-devant de l'œil pour empêcher les corps étrangers flottant dans l'air d'offenser la cornée. Les paupières sont garnies sur leurs bords de poils appelés *cils*, qui, projetés en avant, forment une mince visière à l'œil, et éventent l'espace préoculaire. Leur face interne est doublée d'une membrane muqueuse, plus ou moins rouge d'aspect, suivant les sujets (d'un rouge pâle chez les anémiques), appelée *conjonctive*. Cette doublure, arrivée au niveau du rebord orbitaire, remonte sur la sclérotique pour se terminer autour de la cornée, formant ainsi une gouttière circulaire, où s'épandent et coulent les larmes.

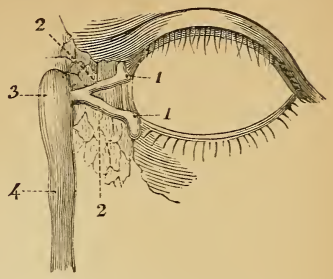

Fig. 91. — Voies lacrymales.
1, 1, points lacrymaux; 2, 2, conduits lacrymaux; 3, sac lacrymal; 4, canal nasal.

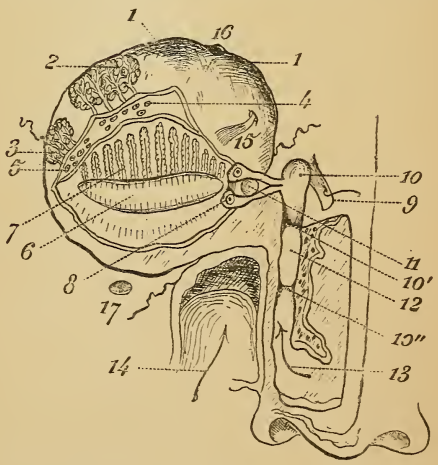

Fig. 92. — Figure de démonstration de l'appareil lacrymo-nasal.
1, 1, rebord de l'orbite; 2 et 3, glande lacrymale; 4 et 5, orifice des canalicules d'excrétion de la glande lacrymale; 7, glandes cireuses des paupières; 8, points lacrymaux ou orifices des canalicules lacrymaux; 10, sac lacrymal; 12, canal nasal qui lui fait suite, interrompu par les brides où valvules 10' et 10'' et venant s'ouvrir dans la narine 13.

Appareil lacrymal. — Gouttière palpébrale. — Les larmes viennent d'une petite glande située dans l'angle externe de l'œil, glande déversant son contenu liquide sur l'œil où il est étalé par le mouve-

ment des paupières (fig. 92 [2] et [3]). Ce liquide finit par tomber dans les gouttières palpébrales qui l'amènent dans l'angle interne de l'œil où se trouve une espèce de petite cuvette muqueuse ou *lac lacrymal*. Dans le lac lacrymal plongent deux petits canaux qui finissent par se confondre en un seul (canalicules et canal lacrymal dont un ⋟ représente la disposition), aboutissant lui, dans un organe creux placé à l'angle interne de l'œil, sur les côtés de la racine du nez ou *sac lacrymal*, percé à son extrémité inférieure, qui va s'ouvrir dans les fosses nasales (fig. 91 et 92). Ces dispositions font comprendre que, lorsque les larmes sont trop abondantes, elles débordent des gouttières lacrymales, coulent le long des joues, et qu'elles s'écoulent aussi par le nez : quand on pleure beaucoup on se mouche.

II. — CAVITÉS FACIALES

La *face* contient une grande cavité divisée en deux étages par la voûte palatine.

A l'étage supérieur, se trouvent les *fosses nasales;* à l'étage inférieur, la *cavité buccale*. En arrière existe une troisième cavité, commune aux deux étages et qui établit entre eux une communication ou *pharynx*.

Fig. 93. — Cartilages des ailes du nez.
b, cartilages des ailes du nez; *a*, cartilages latéraux. Au-dessus on voit un petit os allongé qui est l'os propre du nez.

A. — FOSSES NASALES

Fosses nasales. — Les *fosses nasales* sont divisées en deux par une cloison verticale; elles sont prolongées en avant par un squelette cartilagineux qui forme les *narines* (fig. 93, 94, 95, 96).

Les fosses nasales présentent une ouverture antérieure constituant l'ouverture des narines et une postérieure qui s'ouvre sur la cavité du pharynx. Elles

ont chacune quatre faces, une inférieure ou plancher, une latérale externe et une latérale interne mitoyenne, une supérieure qui en forme le plafond.

Cornets. — Sur la face latérale externe sont trois replis osseux nommés *cornets*.

Muqueuse pituitaire. — Intérieurement ces faces sont tapissées d'une muqueuse riche en glandes, dont l'inflammation donne lieu à l'écoulement du *rhume de cerveau*. La

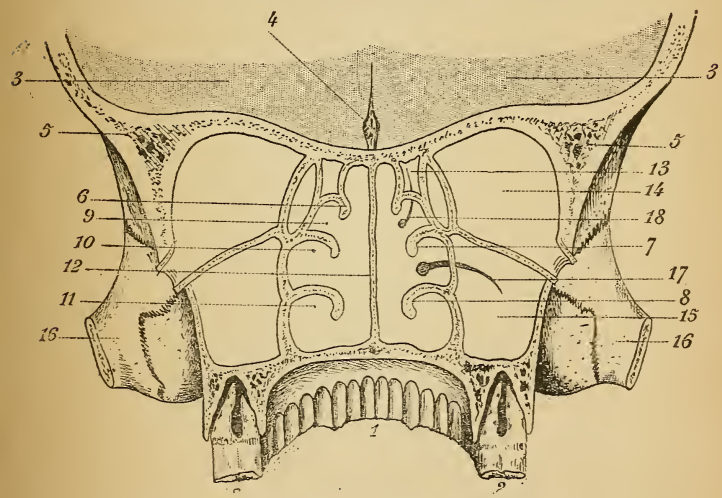

Fig. 94. — Coupe transversale du crâne, destinée à montrer la disposition intérieure des fosses nasales.

1 et 2, dents et voûte palatine; 3, 3, crâne ouvert montrant les fosses cérébrales; de 6 à 13, les lignes montrent les cavités nasales et leurs détails; 12, cloison de séparation des fosses nasales; 9, 10 et 11, espaces situés entre ces cornets appelés, suivant leur situation, méat supérieur, inférieur, moyen; 14, cavité orbitaire; 15, sinus maxillaire; 16, os de la pommette ou jugal scié.

paroi supérieure *seule* reçoit un très grand nombre de filets nerveux du nerf *olfactif*, et perçoit les odeurs.

B. — BOUCHE, LANGUE, PALAIS, GLANDES SALIVAIRES

Joues. — La *cavité buccale* est limitée de chaque côté par des parois musculo-membraneuses appelées *joues* qui

s'insèrent en haut et en bas sur les arcades maxillaires qui leur forment un cadre. Par suite de l'abaissement du maxillaire inférieur, ces parois s'allongent, et la cavité buccale augmente d'étendue.

Palais. — En haut, la cavité buccale est constituée par la

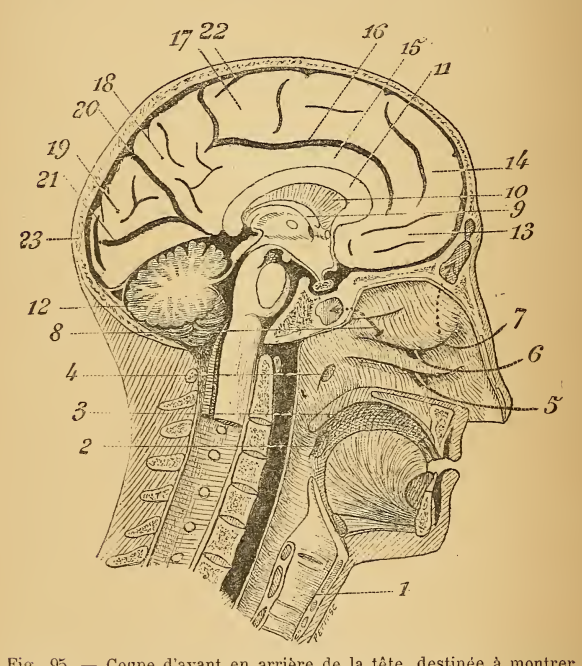

Fig. 95. — Coupe d'avant en arrière de la tête, destinée à montrer les fosses nasales revêtues de leurs parties molles et leurs rapports, leur ouverture antérieure, leur ouverture postérieure.

1, larynx; 4, pharynx et orifice de la trompe d'Eustache; 5, orifice inférieur du canal nasal des voies lacrymales; 6', 7', 8', cornets; de 9 à 23, les flèches montrent différentes parties de l'encéphale.

voûte palatine osseuse, prolongée par la voûte membraneuse nommée *voile du palais*, auquel appartient la petite languette qu'on aperçoit en ouvrant la bouche et qui porte le nom de *luette*. Ce *plafond* de la cavité buccale le sépare des fosses nasales. Lorsqu'il est perforé, comme dans cer-

taines maladies, ou incomplet, comme dans les fentes palatines du bec-de-lièvre qu'on observe à la naissance, les aliments, surtout les liquides, passent par le nez, d'où la

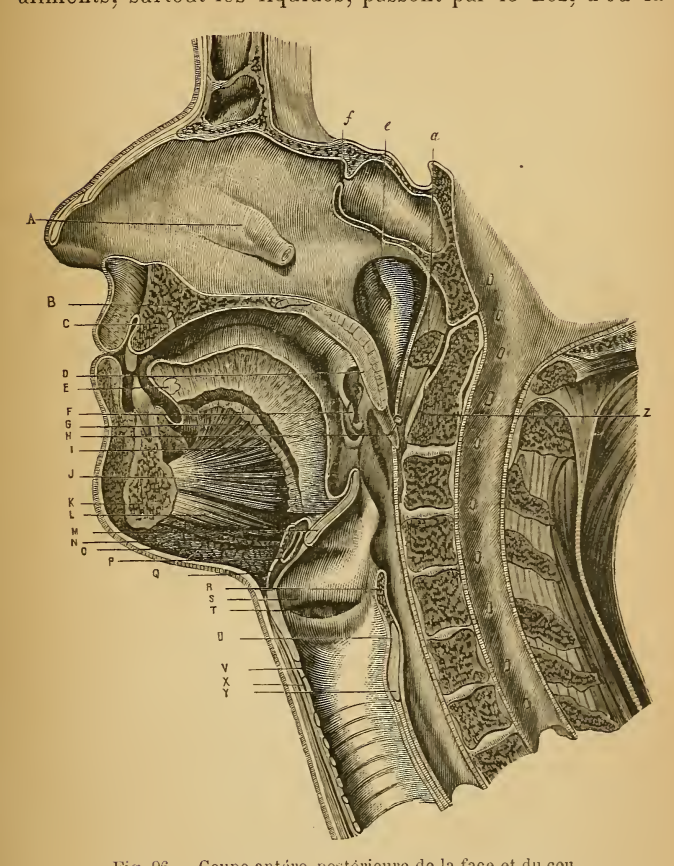

Fig. 96. — Coupe antéro-postérieure de la face et du cou.

A, cloison des fosses nasales; B, voûte palatine, séparant les fosses nasales de la bouche, prolongée par le voile du palais D, terminée par la petite languette appelée luette, H; K, os maxillaire inférieur coupé, où l'on voit implantée une incisive placée derrière les lèvres; E, langue; G, I, J, L, muscles composant la langue, et F, isthme du gosier et amygdale; M, épiglotte; *e*, pharynx et orifice de la trompe d'Eustache.

difficulté de l'alimentation chez le nouveau-né atteint de ce vice de conformation.

La paroi inférieure est constituée par une sangle musculaire tendue entre les deux branches du fer à cheval de l'os maxillaire inférieur. Elle est occupée surtout par la *langue*.

Langue. — La *langue* est un gros corps musculaire adhérant par la plus grande partie de sa base à l'os maxillaire inférieur, et qui n'est libre que dans son tiers antérieur, ou pointe. C'est grâce à sa structure, faite de fibres muscu-

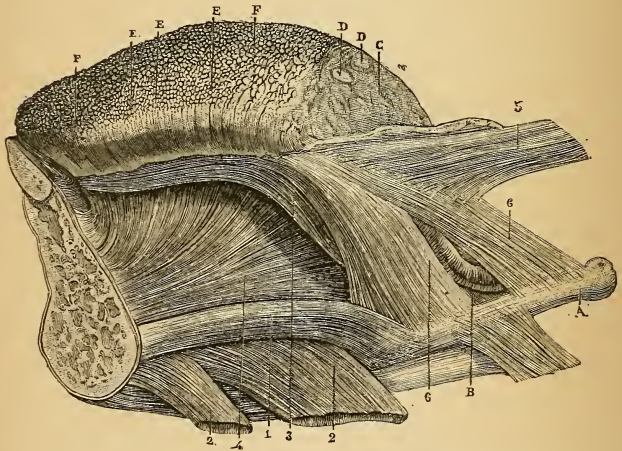

Fig. 97. — Langue attachée à ses insertions au maxillaire, dont on voit une coupe : muscle principal de la langue ou génio-glosse.

1, 3, 5, 6, muscles accessoires; D, E, F, surface de la langue avec sa muqueuse et ses papilles; D, papilles caliciformes; E, papilles fongiformes; F, papilles filiformes.

laires striées que la langue peut s'allonger, se raccourcir, se pelotonner et prendre les attitudes diverses qui sont nécessaires, soit dans la mastication pour porter les aliments sous les arcades dentaires, soit dans l'articulation des sons.

Muqueuse linguale. — Filet. — La langue est revêtue d'une muqueuse, lisse sur sa face *inférieure*, et formant en avant un petit repli nommé frein de la langue, *filet*, célèbre dans les traditions populaires, qui est loin d'avoir l'im-

portance que les matrones lui attribuent et dont la section, pour débrider la langue, est d'une nécessité très rare.

Papilles linguales. — La surface de la langue et ses bords sont au contraire hérissés de petites éminences ou *papilles*, qui font de la langue l'organe du goût par excellence. Les papilles, dites *gustatives*, sont surtout abondantes en arrière au niveau de la base de la langue ; elles renferment des terminaisons nerveuses très abondantes et de forme particulière (fig. 98, 99, 100).

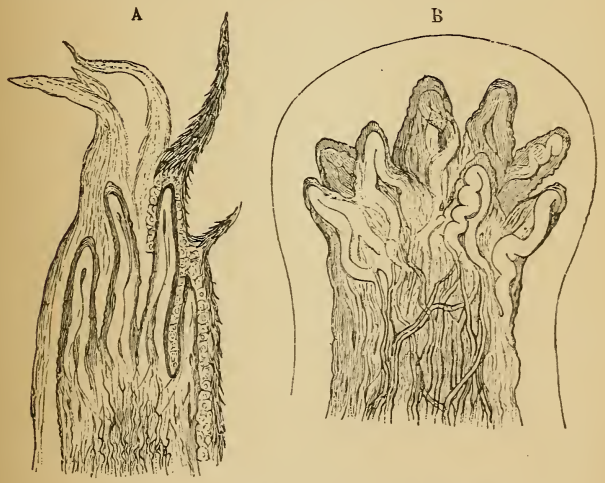

Fig. 98. — Papilles de la langue, très grossies.
A, papille filiforme ; B, papille fongiforme. La ligne courbe au-dessus représente une couche épaisse de cellules épithéliales recouvrant la papille qui n'est pas figurée ici ; on la voit sur la partie droite de la figure représentant une papille filiforme.

Orifices de la bouche. Cavité buccale. — En avant et en arrière la cavité buccale présente des ouvertures.

Lèvres. — L'ouverture antérieure ou d'entrée porte plus spécialement le nom de bouche. Elle est limitée par les lèvres, replis musculaires et muqueux pouvant s'écarter ou se rapprocher plus ou moins, et ainsi, fermer aussi, plus ou moins, l'ouverture buccale.

Piliers du voile du palais. — L'ouverture postérieure est limitée par des replis musculaires, constitués par les *piliers du voile du palais;* ces piliers peuvent se rapprocher comme deux rideaux qu'on tire, et fermer l'orifice postérieur de la bouche.

Mais ces organes — lèvres et piliers — ne sont pas les seuls de la cavité buccale ; dans l'intérieur de cette dernière, les arcades dentaires forment comme des barrières secondaires, et lorsqu'elles sont fermées, les aliments,

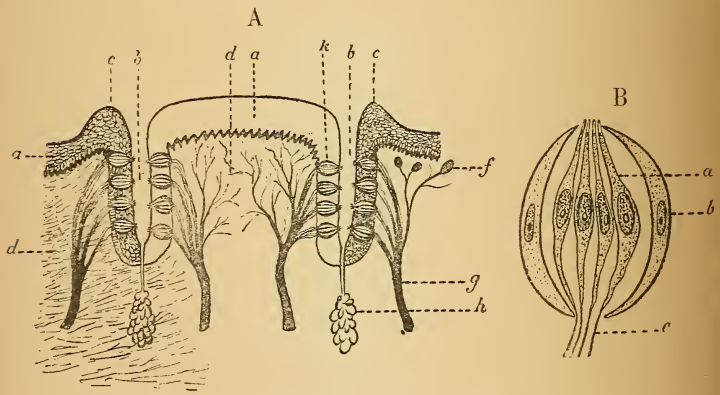

Fig. 99. — Coupe verticale d'une papille caliciforme et d'un bourgeon gustatif.

A, papille caliciforme : *a*, épithélium de la papille; *d*, *d*, derme; *b*, *b*, rigole circulaire qui entoure la papille; *c*, *c*, rebord circulaire; *f*, *k*, corpuscules du goût; *g*. nerf glosso-pharyngien: *h*, glandes muqueuses nettoyant par leur jet de liquide le fond de la rigole. — B, bourgeon gustatif : *a*, cellules nerveuses gustatives; *b*, cellules qui servent à les envelopper et à former la capsule du bourgeon; *c*, fibres nerveuses.

solides ou liquides, ne peuvent pénétrer dans l'intérieur de la bouche proprement dite (fig. 96 et 100).

Glandes salivaires. — Dans l'intérieur de la cavité buccale viennent s'ouvrir les conduits excréteurs des glandes salivaires situées, par paires, à son pourtour et quelquefois assez loin : *glandes parotides*, placées près des oreilles; *glandes sous-maxillaires*, situées sous l'arcade de la mâchoire inférieure, *glandes sub-linguales* reposant sur le plancher de

la bouche, sous la langue. Il y a, en outre, une multitude de toutes petites glandes dont les jets viennent arroser la bouche, surtout au moment de l'arrivée des aliments, et qui n'ont pas de noms spéciaux (fig. 100).

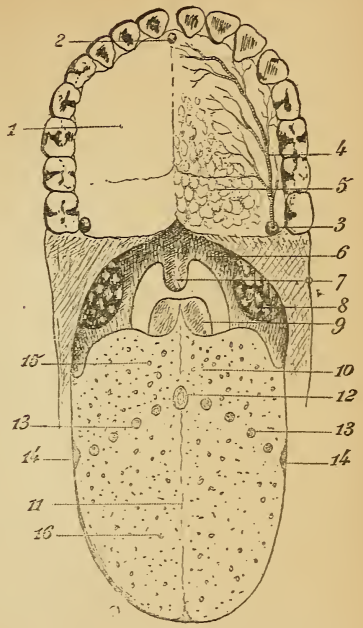

Fig. 100. — Vue de la face dorsale de la langue et de l'isthme du gosier (figure de démonstration).

1, voûte palatine; 2 et 3, ouvertures des canaux palatins; 4, artère palatine postérieure; 5, glandes situées dans l'épaisseur de la muqueuse palatine et faisant relief à sa surface; 6, voile du palais, avec les piliers antérieurs, formant la grande ouverture, et les piliers postérieurs, formant l'ouverture plus petite sur la figure, au milieu de laquelle on voit la luette 7; entre les deux piliers est placée l'amygdale 8; 9, épiglotte; 10, petits follicules clos ou lymphatiques de la base de la langue; 11, ligne ou raphé médian de la langue; 12, foramen cæcum; 13, papilles caliciformes; 14, petites glandules salivaires appelées glandes de Weber; 15, base de la langue; 16, papilles filiformes et fongiformes disséminées.

C. — PHARYNX

Isthme du pharynx et amygdales. — De la bouche, on passe dans le pharynx : l'espace intermédiaire entre ces deux cavités porte le nom d'isthme du pharynx ou isthme du gosier; on y remarque de chaque côté un petit corps glanduleux appelé *amygdale* (fig. 100 [8]).

Configuration générale. — Le pharynx est, nous le savons, le conduit commun aux deux étages de la face; aussi, non seulement l'on y trouve l'orifice postérieur de la cavité buccale formé par l'isthme du pharynx, mais les ouvertures des fosses nasales (fig. 102).

Voile du palais. — Son rôle. — Entre ces deux portes de sortie de ces deux étages, se trouve tendu le *voile*

du palais, qui, lorsque les aliments passent, se redresse, se maintient horizontal, et forme dans le pharynx un plan-

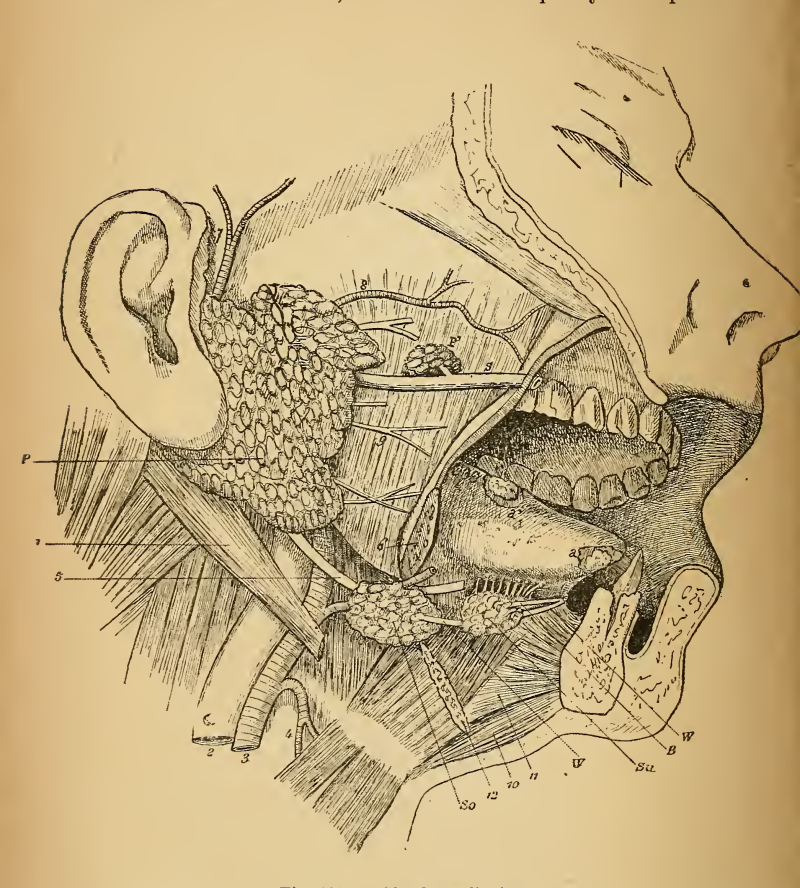

Fig. 101. — Glandes salivaires.

P, glande parotide; P', parotide accessoire; S, canal de Sténon; So, glande sous-maxillaire; W, canal de Wharton; Su, glande sublinguale d'où émergent les conduits de Rivinus; B, canal de Bartholin; *a*, glande de Blandin; *a'*, glande de Weber; 1, ventre postérieur du digastrique; 2, veine jugulaire interne; 3, carotide externe; 5, nerf grand hypoglosse; 6, coupe de la mâchoire inférieure; 9, filets du nerf facial.

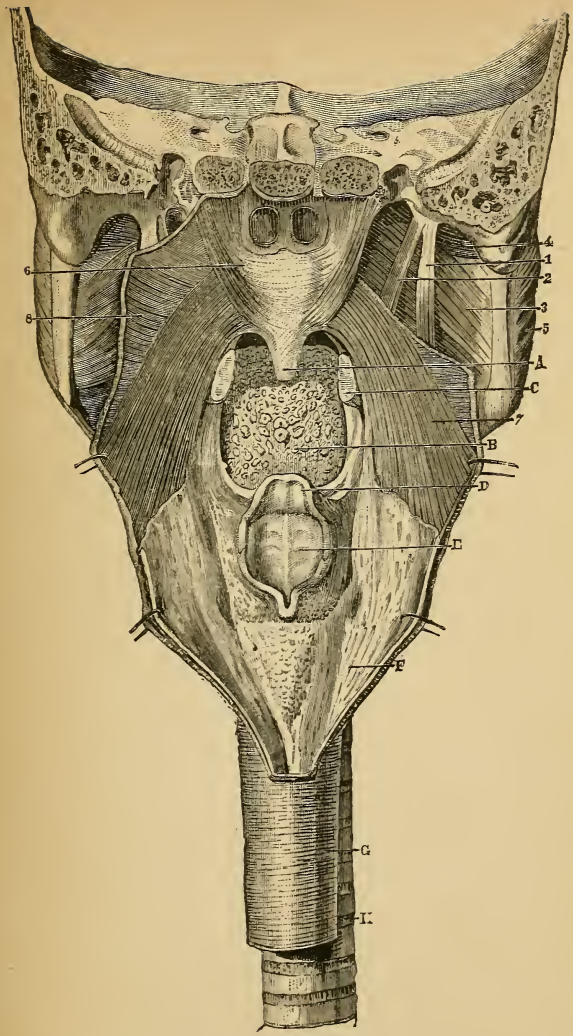

Fig. 102. — Pharynx et voile du palais.
A, luette ; B, langue ; C, amygdales ; D, épiglotte ; E, orifice du larynx ; F, muqueuse du pharynx et de l'œsophage ; G, œsophage ; H, trachée-artère ; de 1 à 8, muscles du voile du palais, de la mâchoire et du pharynx.

cher de séparation, qui empêche normalement ceux-ci de remonter dans le nez : ce fait ne se produit qu'accidentellement fig. 96, D et 104).

Le pharynx, — qui forme une espèce d'entonnoir — a, non pas un seul tuyau d'échappement comme cet instrument, mais *deux*, d'usages très différents, servant, l'un

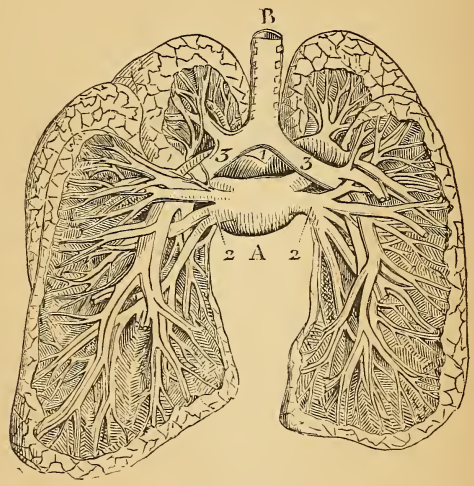

Fig. 103. — Division de la trachée en bronches.

A, cœur; B, trachée-artère; 1, artère pulmonaire et ses ramifications; 2, 2, veines pulmonaires et leurs ramifications; 3, 3, bronches naissant de la trachée-artère, vue ici par sa face postérieure, et se ramifiant dans les poumons. (Organes vus par leur face postérieure.)

à laisser passer l'alimentation gazeuse nécessaire aux poumons, l'autre, les aliments solides ou liquides ; le premier de ces tuyaux porte le nom de *trachée-artère;* il est situé en avant, sensible sous la peau du cou, et conduit dans les poumons ; l'autre, caché par celui-ci, plus long, descend jusque dans l'estomac : c'est l'*œsophage* (fig. 102, H, G, et 104).

III. — CAVITÉ THORACIQUE

A. — TRACHÉE-ARTÈRE ET BRONCHES

Trachée-artère. — La *trachée-artère* est un conduit formé de cercles cartilagineux reliés entre eux par une gaine fibreuse et musculaire. Intérieurement, il est tapissé par

Fig. 104. — Le pharynx pendant la respiration et la déglutition.

a, *p*, conduit nasal aboutissant au pharynx et servant au passage de l'air (la respiration normale doit se faire par le nez seul); *g*, orifice de la trachée avec l'épiglotte; *b*, cavité buccale; *f*, voile du palais; *d*, trachée-artère; *e*, œsophage; *s*, *m*, *i*, les trois cornets des fosses nasales; *c*, pavillon de la trompe d'Eustache.

La figure à gauche représente le pharynx pendant la respiration. L'air passe librement par la bouche et par le nez suivant la flèche, pénètre dans le pharynx et de là dans la trachée, dont l'orifice est libre.

La figure à droite représente le pharynx pendant la déglutition. Le voile du palais s'est relevé et empêche les aliments de remonter dans le côté du nez; l'épiglotte *g* s'est abattue et ferme comme un couvercle l'orifice de la trachée, et les aliments, ne trouvant de libre que l'orifice de l'œsophage, glissent dans ce conduit en suivant la direction des flèches.

une membrane muqueuse, revêtue de cils vibratils (fig. 27). La trachée traverse le cou, plonge dans le thorax et se

divise en deux branches portant le nom de *bronches*, qui se ramifient comme les branches d'un arbre (arbre bronchique) dans les poumons (fig. 102 et 103).

Épiglotte. — Comme il est nécessaire que les aliments destinés au conduit situé à côté, ne passent pas dans la trachée destinée à l'air, au-dessus de son orifice, se trouve une sorte de languette ou de couvercle fibro-muqueux nommé *épiglotte* qui se rabat dessus et se ferme au moment où passent des aliments solides ou liquides (fig. 102, D et 104).

B. — LARYNX, PHONATION

La première portion de la trachée diffère des autres ; elle présente certaines dispositions qui la transforment en un organe spécial, organe principal de la phonation appelé *larynx* (fig. 105, 106, 107).

Larynx. — Le *larynx* est essentiellement composé de quatre petites languettes fibro-musculaires, recouvertes d'une muqueuse, tendues d'avant en arrière, dans la cavité trachéale devenue la cavité laryngienne, de la même façon que les languettes métalliques sont disposées dans un tuyau d'orgue. Ces languettes, qui portent le nom de *cordes vocales*, sont étagées par paires, situées à une certaine distance les unes au-dessus des autres : *cordes vocales supérieures* et *cordes vocales inférieures*. Les cordes vocales de chaque paire ne sont pas ordinairement accolées l'une à l'autre ; il existe, au contraire, un certain intervalle entre leurs bords correspondants.

Cordes vocales sonores. — Glotte. — Les cordes vocales inférieures *seules* servent à l'émission des sons. L'intervalle compris entre leurs bords internes porte le nom de *glotte*.

Émission des sons. — Sous le choc de l'air expiré elles entrent en vibration et émettent des sons (comme cela se produit dans le petit jouet connu sous le nom de harpe éolienne). Les sons ne sont pas uniformes ; cela tient à des circonstances diverses dont les plus essentielles sont : 1° les variations dans la tension des cordes vocales. Grâce

à un mécanisme ingénieux, les cordes vocales peuvent se tendre, comme la corde d'un violon, sous le doigt qui la presse, se tend sur le chevalet de l'instrument, et il en résulte pour les sons rendus par l'instrument vocal, des modifications analogues à celles qui se produisent pour les sons que provoque l'archet; 2° les cordes vocales inférieures peuvent se rapprocher ou s'écarter l'une de l'autre, diminuer ou augmenter l'espace limité par leur bord interne ou glotte; l'air s'échappant avec plus ou moins de facilité ou de rapidité, forcera plus ou moins violemment les bords de l'espace glottique, et, par suite, fera plus ou moins vigoureusement entrer en vibration les cordes vocales. A la tension des cordes vocales, sont surtout dues les variations

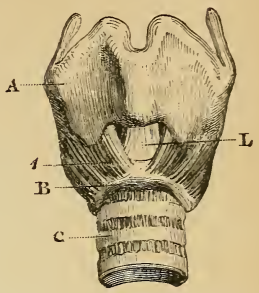

Fig. 105. — Larynx vu de face.

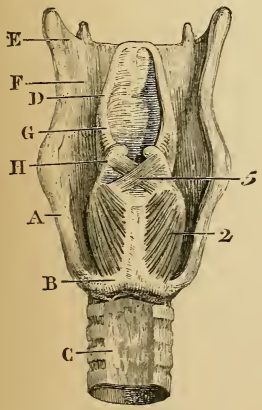

Fig. 106. — Larynx, face postérieure.

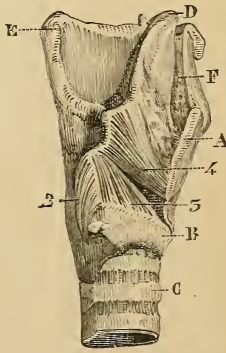

Fig. 107. — Larynx vu de côté.
Une des moitiés du cartilage thyroïde a été coupée.

Fig. 105, 106, 107. — A, Cartilage thyroïde; B, cartilage cricoïde; C, trachée-artère; D, épiglotte; G, replis aryténo-épiglottiques; H, cartilage aryténoïde; L, ligament crico-thyroïdien; 1, muscle crico-thyroïdien; 2, crico-aryténoïdien postérieur; 3, crico-aryténoïdien latéral; 4, thyro-aryténoïdien; 5, aryténoïdiens obliques; 6, aryténoïdien transverse.

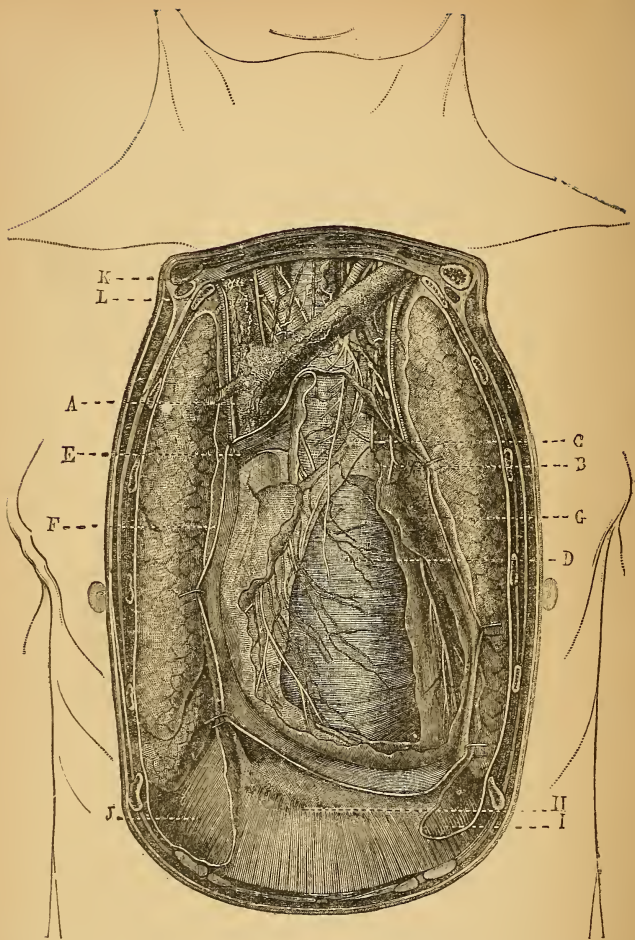

Fig. 108. — Plèvre et poumons

A, veine cave supérieure; B, origine de l'artère pulmonaire; C, origine de la crosse de l'aorte; D, cœur; E, péricarde ou enveloppe du cœur écartée par des crochets; F, plèvre droite ouverte pour laisser voir le poumon qu'elle enveloppe; en bas où le poumon ne descend pas, elle forme un cul-de-sac J; G, plèvre gauche avec son cul-de-sac I montrant bien la poche que forme la plèvre; H, diaphragme; K, trachée; L, tronc artériel brachio-céphalique.

de hauteur des sons (sons plus aigus ou plus graves), à la vigueur de l'émission, l'intensité ou la force des sons. Il est encore des causes complexes du mécanisme de production des sons sur lesquelles nous passerons.

C. — POUMONS ET PLÈVRE, RESPIRATION

Aspect extérieur des poumons. — Plèvre. — Les *poumons* forment deux masses spongieuses rosées, situées dans la cage thoracique ; il y a un poumon droit et un poumon gauche, contenant le cœur dans leur intervalle. Chaque poumon est enveloppé d'un sac séreux, à paroi double nommé *plèvre*, et dont l'inflammation constitue la maladie appelée *pleurésie*.

Constitution anatomique. — Le poumon est un organe

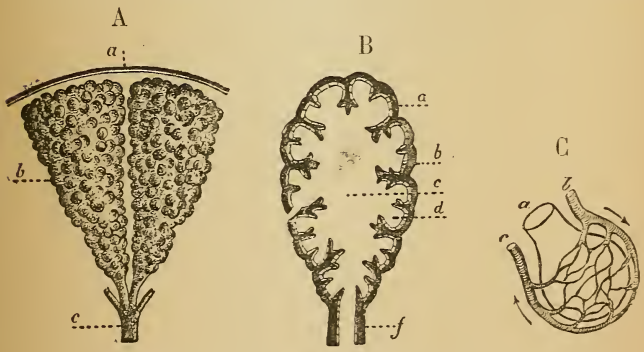

Fig. 109. — Lobules et vésicules pulmonaires.

A, *deux lobules pulmonaires* : *a*, enveloppe séreuse (plèvre) ; *b*, vésicules pulmonaires constituant le lobule ; *c*, bronche conduisant par deux divisions aux lobules. — B, *un lobule coupé selon son grand axe* : *a*, membrane propre ; *b*, épithélium ; *c*, cavité du lobule ; *d*, cavité des vésicules ; *f*, bronche conduisant dans le lobule. — C, *une vésicule pulmonaire* : *a*, vésicule ; *b*, rameaux de l'artère pulmonaire et *c*, rameau de la veine pulmonaire dont les ramifications s'unissent pour former un filet vasculaire enlaçant la vésicule.

formé d'une multitude de petits sacs ou vésicules, accolés les uns aux autres et dans chacun desquels aboutit un petit tube dépendant d'une bronche.

Lobule pulmonaire. — Un certain nombre de ces petits

sacs réunis en une grappe forment un *lobule pulmonaire*. Ces petits sacs sont constitués par une paroi très mince formée d'une couche de cellules épithéliales, et enveloppée, comme un ballon l'est dans son filet, d'un réseau à mailles serrées de vaisseaux capillaires.

Ces sacs sont alternativement pleins d'air et gonflés, ou vides d'air, flétris, repliés sur eux-mêmes et flasques. Ils se remplissent au moment de l'*inspiration*, et se vident au

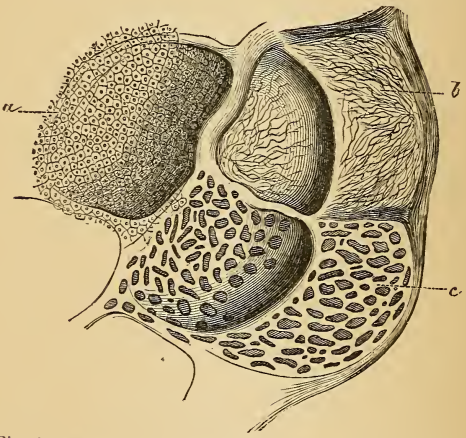

Fig. 110. — Fond d'un lobule pulmonaire vu de l'intérieur.
a, vésicule tapissée par l'épithélium pulmonaire; *b*, vésicule dégarnie de son épithélium laissant voir sa trame propre faite de fibres élastiques et conjonctives; *c*, vésicule dépourvue de son recouvrement épithélial laissant voir le fin chevelu de ses vaisseaux capillaires.

moment de l'*expiration*. La répétition régulière de ce jeu de mouvements produit la ventilation pulmonaire.

Respiration. — Au moment de l'inspiration, les muscles intercostaux relèvent et écartent les côtes, rendent plus large la cage thoracique (il suffit de mettre les mains sur le thorax pour s'en convaincre), et en même temps le diaphragme s'abaisse, ce qui augmente la hauteur de la cavité; la capacité de la cage thoracique est augmentée, un vide s'y produit, et sous cette attraction, les alvéoles pulmonaires

se déplissent, et chacun de ces petits sacs présente alors une cavité où existe le *vide*, attirant l'air extérieur qui s'y précipite par les canalicules bronchiques : les poumons, augmentés de tout le volume d'air qu'ils contiennent, occupent la totalité de la cavité thoracique agrandie, et refoulent en bas la cloison mobile du diaphragme.

Quand les muscles intercostaux cessent de se contracter, les côtes retombent, la cavité thoracique reprend son volume premier et exprime l'air contenu dans les poumons.

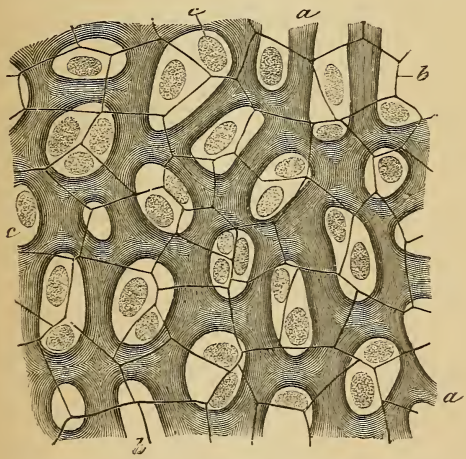

Fig. 111. — Surface interne des vésicules pulmonaires.
a, *a*, réseau des vaisseaux capillaires ; *b*, *b*, épithélium pulmonaire avec *c*, les noyaux de ses minces cellules pavimentaires, dont on voit le contour marqué par un trait noir. On remarque que les noyaux sont dans les mailles du réseau capillaire.

Les mouvements d'inspiration et d'expiration peuvent être comparés, on le voit, aux mouvements d'un soufflet, aspirant l'air quand on écarte ses valves (inspiration), et le repoussant, le *soufflant*, quand on les rapproche de nouveau.

Effort. — L'air expiré, chassé, passe par la glotte : celle-ci peut, par suite du rapprochement des cordes vocales, se fermer tout à fait, empêcher cette sortie ; le thorax est gonflé d'air, résistant ; c'est ce qui se produit dans le phénomène de

l'*effort*. Alors les muscles de la paroi abdominale (fig. 53), ayant un point d'appui solide, peuvent presser sur les organes que contient la cavité de l'abdomen organes qui sont déjà, par suite de l'abaissement du diaphragme, à l'étroit dans son intérieur. C'est là le phénomène de l'*effort*

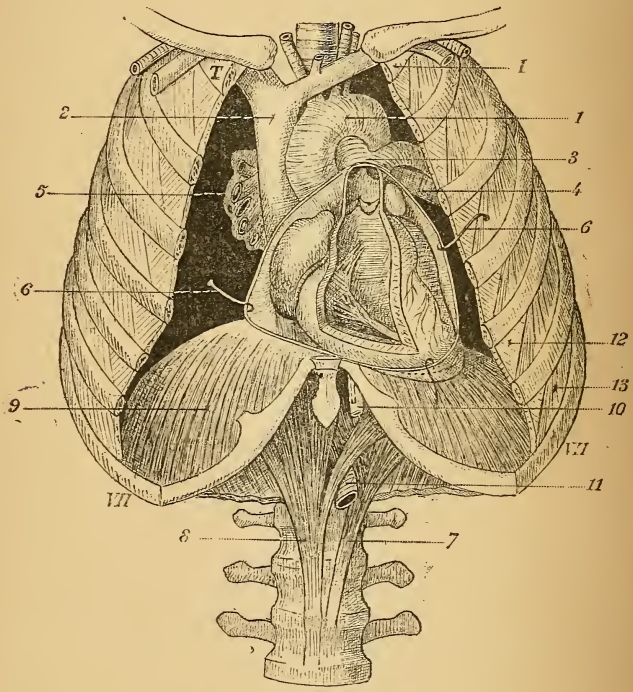

Fig. 112. — Rapports du cœur avec la cage thoracique et le diaphragme.

I à VII, les sept premières côtes; 1, crosse de l'aorte; 2, veine cave supérieure; 3, artère pulmonaire; 4, bronche gauche; 5, origine du poumon droit sectionné; 6 et 6, péricarde ou enveloppe du cœur, ouvert et écarté par des crochets; 7 et 8, piliers musculaires du diaphragme; 9, dôme du diaphragme faisant saillie dans la cavité thoracique; 10, œsophage ayant traversé le diaphragme et sur le point de s'aboucher dans l'estomac; 11, aorte ayant traversé le diaphragme. Le cœur qu'on voit contenu dans le péricarde a été ouvert et laisse voir les valvules de l'aorte s'ouvrant dans la cavité du ventricule gauche dont on voit l'intérieur.

qui se produit dans l'expulsion des matières fécales, de l'urine, du contenu de l'utérus dans l'accouchement, lorsque la *femme pousse*.

D. — CŒUR, CIRCULATION

Cœur. — Dans le côté gauche du thorax et derrière sa paroi antérieure, entre les poumons, placé et reposant sur le diaphragme, se trouve le *cœur* (fig. 112).

Le cœur est un muscle creux servant à propulser et à faire circuler le sang. Son nom évoque sa *forme*. Sa grosseur moyenne est celle du poing.

Péricarde. — Le cœur est enveloppé d'une membrane fibreuse nommée *péricarde* (fig. 112 et 108, E).

Ventricules et oreillettes. — Le cœur se compose de deux moitiés accolées l'une à l'autre et indépendantes; c'est pour cela qu'on désigne encore ces deux moitiés, qui ne communiquent pas entre elles, sous le nom de *cœur droit* et de *cœur gauche*. Chacune de ces parties se compose de deux compartiments étagés l'un au-dessus de l'autre; le supérieur porte le nom d'*oreillette*, l'inférieur celui de *ventricule*; il y a donc deux oreillettes et deux ventricules.

Valvules. — Ces deux étages communiquent entre eux par une sorte de trappe nommée *orifice auriculo-ventriculaire*. Cet orifice est muni d'une soupape qui s'ouvre de haut en bas, appelée *valvule auriculo-ventriculaire*, droite ou gauche. On distingue encore ces deux valvules par des noms qui rappellent leur disposition, appelant la valvule auriculo-ventriculaire gauche, *valvule bicuspide*, à deux pointes comme la mitre d'un évêque, d'où encore son nom de valvule mitrale (l'orifice auriculo-ventriculaire gauche est une trappe munie de deux volets); la *valvule* auriculo-ventriculaire droite est appelée valvule *tricuspide*, à trois pointes (trappe munie de trois volets) (fig. 115, 116, 119).

Vaisseaux. — Aorte. — Veines pulmonaires. — Dans ces cavités aboutissent des vaisseaux.

Dans le ventricule gauche, se trouve le tronc d'origine des artères qui se rendent à tout le corps (sauf les poumons);

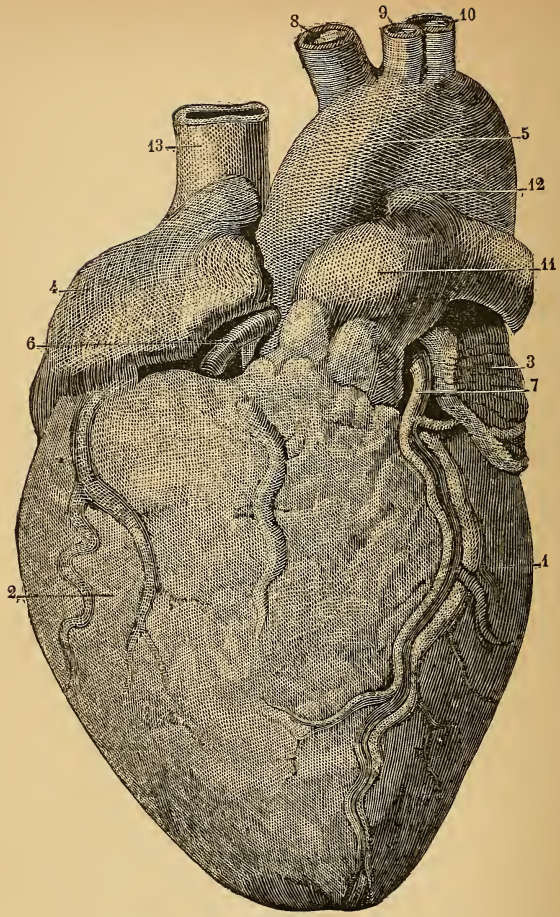

Fig. 113. — Face antérieure du cœur.

1, face antérieure du ventricule gauche ; 2, face antérieure du ventricule droit ; 3, auricule du côté gauche ; 4, auricule du côté droit (organes peu importants, espèces d'appendices) ; 5, aorte ; 6, artère coronaire antérieure et 7, artère coronaire postérieure. Ce sont les artères nourricières du cœur ; 8, tronc brachio-céphalique artériel ; 9, artère carotide primitive gauche ; 10, artère sous-clavière gauche ; 11, artère pulmonaire ; 12, canal artériel imperméable chez l'adulte, vestige d'un état transitoire observé chez le fœtus, où il fait communiquer l'aorte et l'artère pulmonaire qui, à ce moment, les poumons ne fonctionnant pas encore, n'a pas de rôle ; 13, veine cave supérieure.

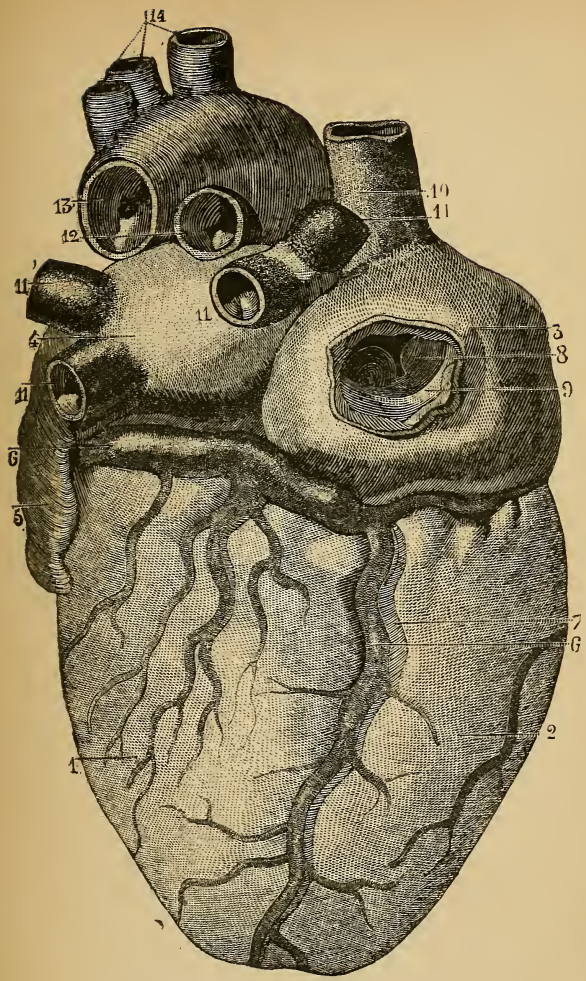

Fig. 114. — Face postérieure du cœur.

1, face postérieure du ventricule gauche; 2, face postérieure du ventricule droit; 3, oreillette droite; 4, oreillette gauche; 5, auricule gauche; 6, 6, veine coronaire et veine intraventriculaire postérieure; 7, artère coronaire postérieure; 8, orifice de la veine cave inférieure; 9, valvule d'Eustache; 10, veine cave supérieure; 11, 11, orifices des veines pulmonaires; 12, orifice de l'artère pulmonaire; 13, orifice de l'aorte; 14, orifice des artères qui naissent de la crosse de l'aorte.

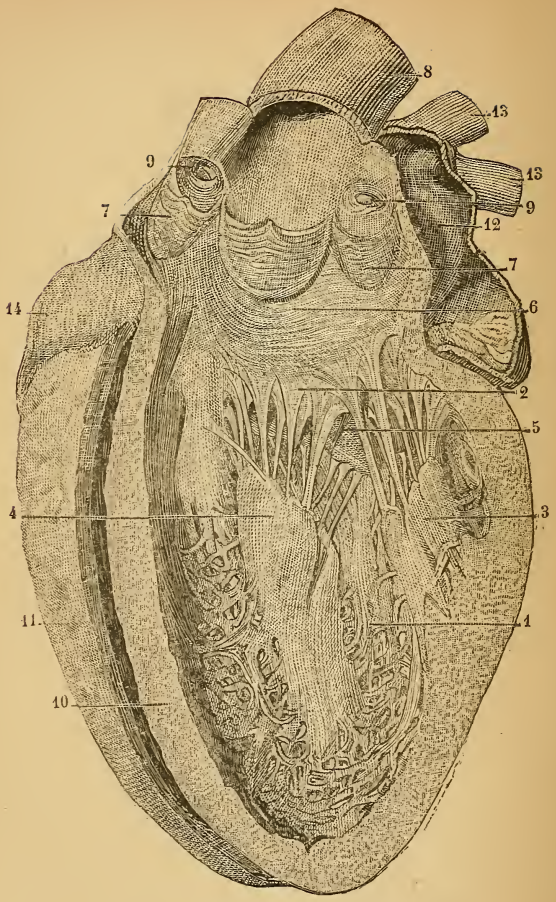

Fig. 115. — Intérieur du ventricule gauche

1, cavité ventriculaire gauche; 2, valvule mitrale; 3, 4, colonnes charnues; 5, orifice auriculo-ventriculaire gauche; 6, orifice ventriculo-aortique; 7, 7, valvules en nid de pigeon ou valvules sigmoïdes de l'aorte; 8, aorte; 9, 9, origine des artères cardiaques; 10, cloison interventriculaire séparant le ventricule gauche du ventricule droit; 12, oreillette gauche ouverte; 13, 13, veines pulmonaires, 14, auricule du côté droit.

on l'appelle *artère aorte* (fig. 113 [5], 115 [8], 116 [1], 117 [1]). Dans l'oreillette, du même côté, viennent déboucher les *veines pulmonaires* (fig. 114 [11]).

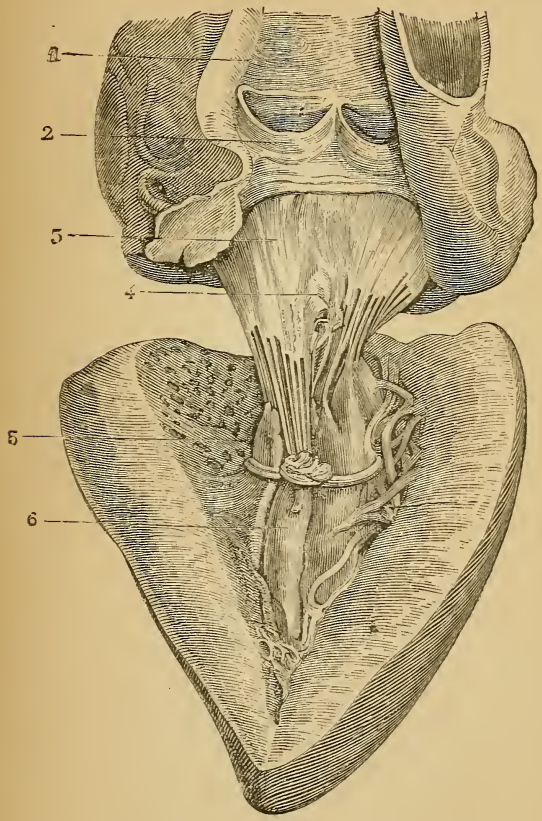

Fig. 116. — Valvule auriculo-ventriculaire gauche.

On a réuni par un lien tous les piliers qui tirent sur les cordages valvulaires; c'est une reproduction de ce qui se produit, par action musculaire lors de la contraction ventriculaire; on voit que la valvule est close et ne permet pas le réflexe du sang dans l'oreillette : 1, aorte ouverte verticalement; 2, valvules sigmoïdes; 3, valvule mitrale; 4, pli de la valvule mitrale produit dans la systole ventriculaire; 6, cavité du ventricule gauche; 6, muscles papillaires du cœur ou piliers valvulaires rapprochés artificiellement par un lien.

Veines caves. — Dans l'oreillette droite, viennent se jeter les *veines caves* supérieure et inférieure qui sont les canaux collecteurs de toutes les veines du corps (fig. 114 [8] et [10], 113, 118). Dans le ventricule droit s'ouvrent les *artères pulmonaires*, qui se rendent au poumon.

Sang rouge, sang noir. — La moitié gauche du cœur renferme du sang rouge, ou artériel, propre à nourrir les éléments anatomiques ; la moitié droite, le sang noir ou veineux, qui a déjà servi, qui renferme les déchets de la nutrition (voir artères, veines capillaires), et qui, pour être utilisé, a besoin d'êtr revivifié par l'oxygène de l'air (1).

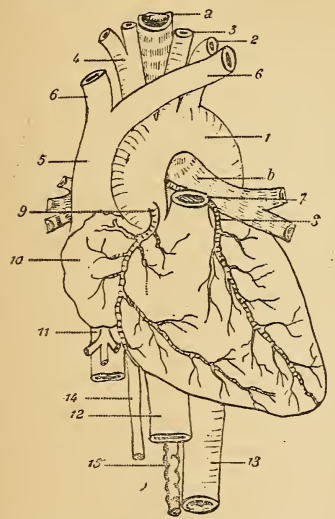

Fig. 117. — Aorte dans le thorax.

a, trachée-artère ; *b*, bronche gauche ; 1, crosse de l'aorte ; 2, artère sous-clavière gauche ; 3, artère carotide gauche ; 4, tronc brachio-céphalique artériel ; 5, veine cave supérieure ; 6, 6, veines pulmonaires ; 7, artère pulmonaire coupée en travers ; 8 et 9, artères coronaires ; 10, oreillette droite ; 11, veine cave inférieure ; 12, œsophage ; 13, aorte thoracique ; 14, veine azygos ; canal thoracique.

Mécanisme de la circulation du sang. — Voici comment se fait la circulation, c'est-à-dire le transport des éléments destinés à la nutrition des tissus.

Le ventricule *gauche*, plein de sang rouge se contracte, comme une poire en caoutchouc, qu'on exprime, et le sang qu'il contient, pressé de toutes parts, cherche une issue. Il ne peut remonter dans l'étage supérieur ou oreillette, puisque les volets de la trappe ne s'ouvrent que de haut en bas, et il passe alors dans l'*aorte*, le plus grand de tous les canaux artériels ; de

(1) Il n'y a qu'une exception, les veines pulmonaires, qui portent improprement ce nom. (Voir *Circulation pulmonaire*, p. 107.)

là il glisse dans toutes les artères. Au moment où il pénètre dans les artères, il les distend; c'est ce gonflement qui, senti sous le doigt, constitue le phénomène du *pouls*, et chaque gonflement est une *pulsation*. Il y a donc autant de fois gonflement des artères ou autant de pulsations artérielles, qu'il y a de contractions du ventricule gauche ou de

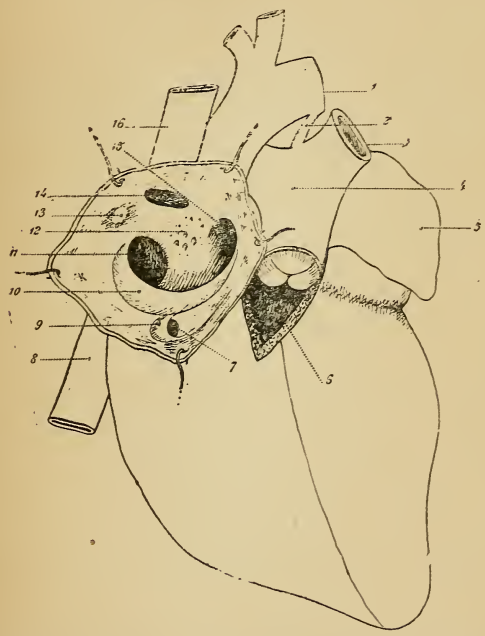

Fig. 118. — Oreillette droite et orifice de l'artère pulmonaire.

1, crosse de l'aorte; 2, canal artériel; 3, branche gauche de l'artère pulmonaire; 4, artère pulmonaire; 5. auricule gauche; 6, ventricule droit ouvert pour laisser voir les valvules sigmoïdes de l'artère pulmonaire; 7, orifice de la grande veine coronaire; 8, veine cave inférieure; 9, valvule de Thébésius; 10, valvules d'Eustachi; 11, orifice de la veine cave inférieure; 12, foramina de Thébésius; 13, prétendu tubercule de Lower; 14, orifice de la veine cave supérieure; 15, fosse ovale; 16, veine cave supérieure.

battements cardiaques; mais ces pulsations cardiaques et ces pulsations artérielles ne se font pas au même moment;

cela se comprend, puisque l'artère ne peut se gonfler et le *pouls* avoir lieu qu'APRÈS que le cœur s'est contracté ou a battu. Ces pulsations, qui doivent se reproduire à intervalles réguliers, varient comme moyenne de 60 à 70 par minute.

Des artères, le sang pénètre dans les capillaires, et, à travers leurs parois, il passe aux éléments anatomiques les éléments nécessaires à leur vie, et reprend les résidus de leur nutrition.

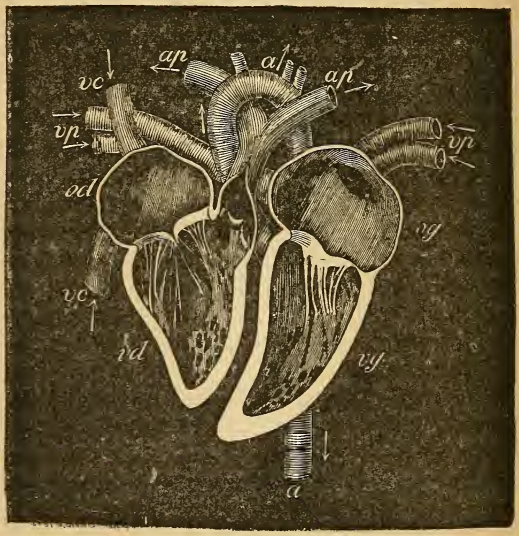

Fig. 119. — Cœur et gros vaisseaux qui en émergent.

Cette figure est de démonstration ; on a, pour plus de netteté, séparé les 2 cœurs qui, en réalité, sont unis intimement : *vd*, ventricule droit ; *vg*, ventricule gauche ; *od*, oreillette droite ; *og*, oreillette gauche. Le sens des flèches indique la marche du courant sanguin.

Circulation veineuse. — Le sang, ainsi privé de ses matériaux nutritifs, charriant des déchets et devenu noir, passe dans les veines, et là, circule en passant de valvule en valvule (d'écluse en écluse) (1), non plus sous l'impulsion du

(1) Les valvules ne font pas monter le sang, mais l'empêchent

cœur, mais poussé 1° par le sang rouge qui arrive derrière lui (*vis a tergo*), 2° par les contractions des muscles qui avoisinent les veines, dont le sang est ainsi chassé par la compression passagère et intermittente de leurs parois. Ce dernier fait explique que la circulation veineuse se fasse moins bien chez les individus qui sont peu actifs; l'on sait que la gêne de la circulation des veines qui s'accuse par des *varices*, est plus fréquente chez les gens qui restent immobiles et debout (comme les cuisiniers, les serveurs de rayons), que chez les individus forcés à de grandes marches comme les facteurs.

D'étape en étape, le sang veineux aboutit à l'oreillette droite, ou étage supérieur du cœur droit.

Circulation pulmonaire. — L'oreillette droite pleine réagit, se contracte à son tour et se vide dans l'étage inférieur ou ventricule droit; le ventricule droit lui-même

Fig. 120. — Figure théorique pour expliquer la circulation.

o, oreillette gauche: *v*, *g*, ventricule gauche; *o'* oreillette droite; *v*, *d*, ventricule droit; *a*, *a*, artères; *v*, *v*, veines; O, vaisseaux capillaires généraux; P, capillaires du poumon; *o*, *p*, artère pulmonaire; *a*, *p*, veine pulmonaire. Les flèches indiquent le sens du courant dans les différents vaisseaux.

de redescendre; le sang passan de valvule en valvule grimpe, pour ainsi dire, les échelons d'une échelle qui le hissent jusqu'au cœur.

se contracte alors et chasse ce sang veineux dans les artères pulmonaires, qui le répandent dans les poumons, où il pénètre jusque dans les mailles vasculaires qui envelop-

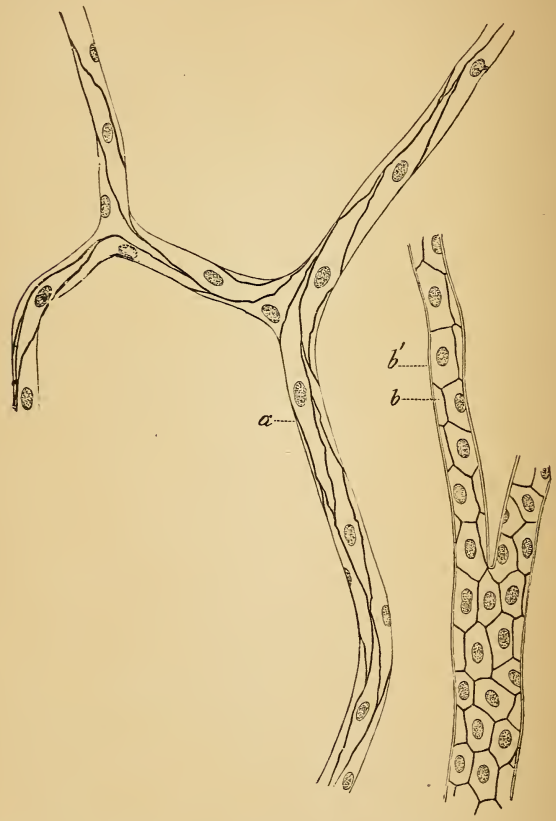

Fig. 121. — Vaisseaux capillaires sanguins.
a, *b* et *b'*, *c'*, cellules épithéliales polygonales constituant la paroi des vaisseaux capillaires.

pent les petits sacs aériens. Là, au contact de l'air contenu dans les vésicules pulmonaires, le sang se revivifie, se

rajeunit, et passe, brillant de force et rutilant d'oxygène dans les veines pulmonaires, qui l'amènent dans l'oreillette gauche : celle-ci, une fois remplie, se contracte, fait passer ce sang dans l'étage inférieur ou ventricule gauche qui, à son tour le lancera dans tout le corps.

Il y a donc deux cercles circulatoires.

Le sang va d'abord du cœur gauche au cœur droit en traversant tout le corps : c'est le trajet le plus long, d'où le nom de *grande circulation* ou *circulation générale*. Puis il va du cœur droit au cœur gauche en passant par les poumons; le trajet est plus court d'où le nom de *petite circulation* ou *circulation pulmonaire*.

IV. — CAVITÉ ABDOMINALE

Œsophage. — Dans le fond du pharynx, derrière l'orifice de la trachée, s'ouvre l'origine du tube digestif ou *œsophage*, qui fait descendre les aliments jusque dans la cavité abdominale qui est séparée du thorax par une cloison musculaire appelée *diaphragme* (fig. 112 et 124).

A. — ESTOMAC

Forme, orifices. — Dans la cavité abdominale se trouve l'*estomac*, sorte de sac musculaire en forme de cornemuse. A l'extrémité gauche de l'estomac se trouve l'orifice d'abouchement de l'*œsophage* par où entrent les aliments, et nommé *cardia* (à cause de sa situation dans le voisinage du cœur); à l'extrémité droite, existe un deuxième orifice par où les aliments, une fois préparés et transformés par l'estomac, sortent, pour passer dans l'intestin : il porte le nom de *pylore*. Ce nom de pylore, qui signifie *portier*, lui vient de ce qu'il ne s'ouvre que lorsque les aliments sont à point pour passer au delà (fig. 122, 123 et 124).

Muqueuse stomacale. — La surface intérieure de l'estomac est tapissée d'une muqueuse, renfermant des glandes

qui sécrètent un liquide spécial des plus importants, nommé

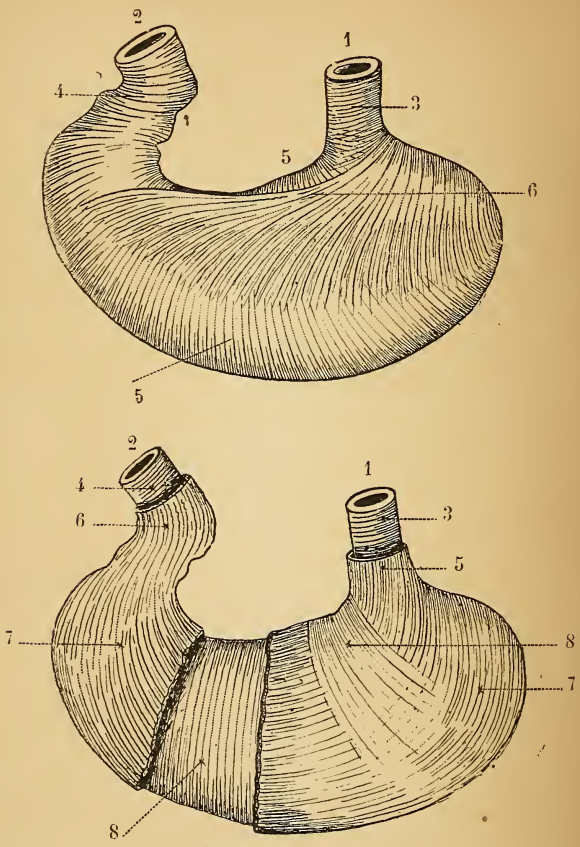

Fig. 122 et 123. — Structure de l'estomac et de l'œsophage. (A. Bertaux, del.)

Fig. 122. — 1, œsophage; 2, pylore ; 3, fibres musculaires circulaires de l'œsophage; 4, fibres circulaires du pylore; 5, 5 et 6, fibres circulaires et obliques de l'estomac.

Fig. 123. — 1, œsophage; 2, pylore; 3, fibres circulaires de l'œsophage; 4, fibres circulaires du pylore; 7, 7, fibres longitudinales de l'estomac coupées pour montrer les fibres circulaires sous-jacentes.

suc gastrique, et qui sert à la digestion des aliments.

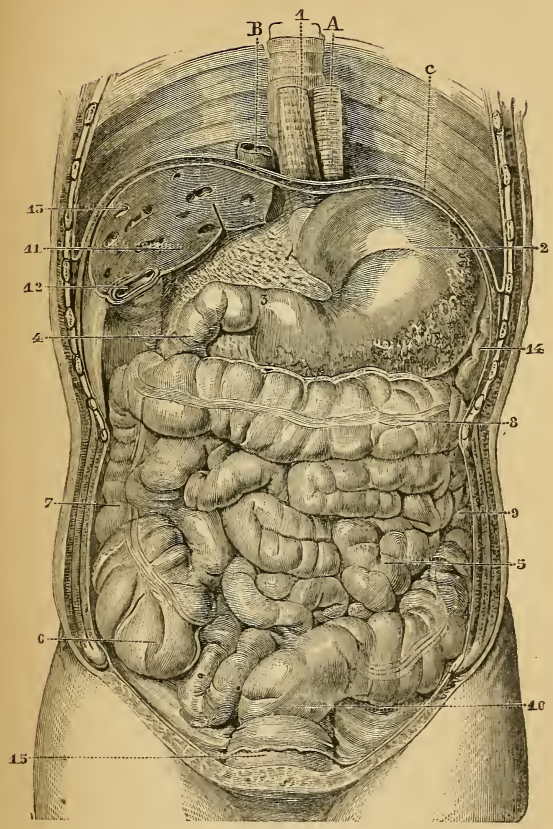

Fig. 124. — Portion abdominale de l'appareil de la digestion.

1, œsophage; 2, estomac; 3, orifice pylorique de l'estomac; 4, duodénum; 5, intestin grêle; 6, cæcum; 7, côlon ascendant; 8, côlon transverse; 9, côlon descendant; 10, rectum; 11, foie sectionné et dont on voit la tranche; 12, vésicule biliaire coupée; 13, veines sus-hépatiques adhérentes au tissu du foie; 14, rate; 15, vessie recouverte en partie par le péritoine; A, aorte; B, veine cave inférieure; C, diaphragme.

Les aliments secoués par les mouvements de l'estomac (1), dus aux couches musculaires de ses parois, sont roulés, imbibés, jusqu'à ce que l'action de ce suc soit complète, et qu'ils soient transformés en une pulpe nommée *chyme*.

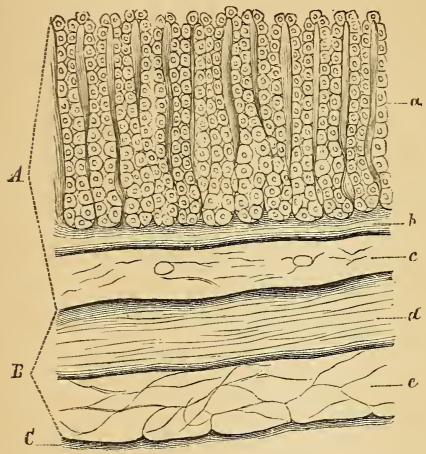

Fig. 125. — Coupe perpendiculaire à travers les membranes de l'estomac.

A, membrane muqueuse et couche celluleuse située au-dessous; B, couche musculaire; *c*, enveloppe séreuse ou péritonéale; *a*, glandes de l'estomac; *b*, *d*, *e*, couches musculaires.

B. — INTESTINS

Petit intestin. — Anses intestinales. — Au pylore, s'abouche le petit intestin. C'est un long tube musculaire, garni à son intérieur d'une muqueuse. Ce tube, contourné plusieurs fois, forme ainsi des *anses intestinales* (fig. 124 et 127). Dans ce tube, coule le liquide alimentaire préparé par l'estomac ou chyme.

La muqueuse du petit intestin possède des glandes qui achèvent l'œuvre de la muqueuse gastrique aidée par les liquides de glandes qui l'entourent et dont les canaux excréteurs s'ouvrent dans la cavité du petit intestin.

Le chyme est ainsi transformé en *chyle* qui est pompé par un grand nombre de vaisseaux spéciaux dits *vaisseaux chylifères*, qui vont finalement le déverser dans le sang par un grand conduit collecteur appelé *canal thoracique*, qui se jette dans la veine sous-clavière gauche (fig. 127 et 128).

Une fois que la pâte stomacale a parcouru le petit intes-

(1) Comme une salade dans un panier à salade.

tin, tout ce qui était utilisable pour l'alimentation a été pris, il ne reste plus que des déchets inutilisables devant être rejetés, expulsés sous forme de *bols fécaux*.

Gros intestin. — Au petit intestin, succède un conduit de même nature, mais plus gros, ou *gros intestin*, commençant dans la fosse iliaque droite par un cul-de-sac ou *cæcum*. Le cæcum présente une valvule, de sorte que les matières une fois dans le gros intestin ne peuvent plus remonter dans le petit (fig. 124 [6] et 127, H). Le gros intestin ou *côlon* monte

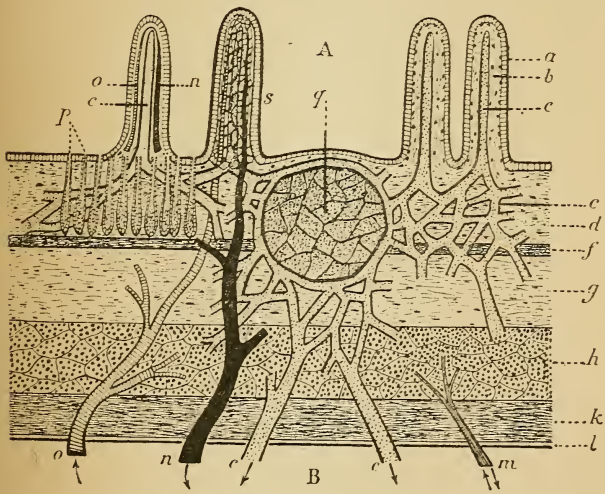

Fig. 126. — Coupe de la paroi de l'intestin grêle.

A, cavité intestinale; B, surface extérieure de l'intestin; *a*, épithélium des villosités intestinales; *b*, intérieur de la villosité dans laquelle on voit, au centre, le tube chylifère; *c*, *c*, réseau de vaisseaux chylifères; *d*, derme en couche de soutien de la muqueuse; *f* et *g*, couches sous-muqueuses; *h* et *g*, couches musculaires de l'intestin; *k*, *l*, tunique péritonéale; *m*, nerfs; *n*, veines intestinales; *o*, artère intestinale; *p*, glandes intestinales; *s*, villosité; *q*, follicule lymphatique.

dans l'hypocondre et le flanc droit, va de droite à gauche, puis, arrivé au niveau du flanc gauche, redescend vers la fosse iliaque gauche, plonge profondément dans le bassin où il porte alors le nom de *rectum*, pour s'ouvrir au dehors par un anneau terminal appelé *anus*, muni d'un

cercle contractile ou *sphincter anal*, qui, en temps ordinaire, le ferme comme un lien de caoutchouc, pour se laisser distendre au moment du passage des matières. Le gros intestin n'est qu'un tube d'évacuation; les matières pro-

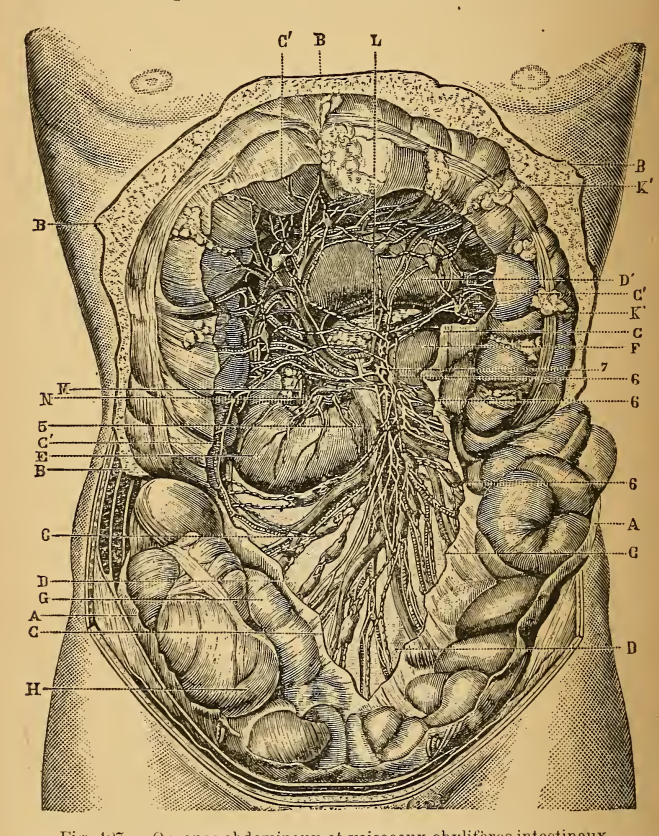

Fig. 127. — Organes abdominaux et vaisseaux chylifères intestinaux.

A, B, péritoine; B, grand épiploon, C, C'; D, D', feuillets mésentériques (dépendances du péritoine); E, duodénum; F, jéjunum; G, iléon; H, cæcum; K', appendices graisseux épiploïques appendus au gros intestin; L, pancréas; M et N, canaux cholédoque et pancréatique; 5, veine mésentérique supérieure; 6, ganglions lymphatiques et chylifères cheminant dans le mésentère pour gagner le canal thoracique; 7, plexus nerveux.

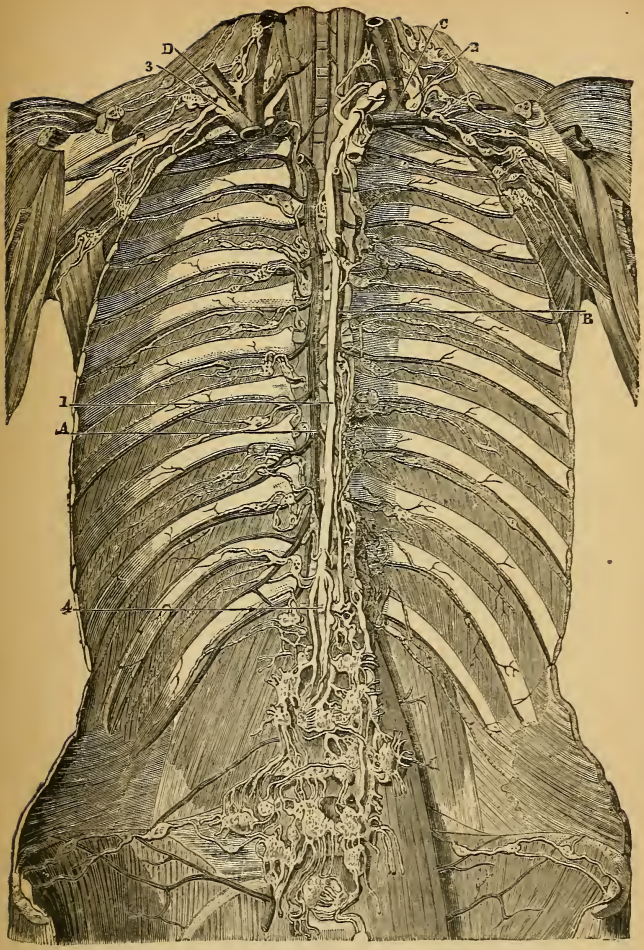

Fig. 123. — Chylifère : grand canal chylifère collecteur ou canal thoracique.

A, veine azygos; B, petite azygos supérieure : C, veine sous-clavière gauche; D, veine sous-clavière droite; 1, canal thoracique; 2, embouchure du canal thoracique dans la veine sous-clavière gauche; 3, grande veine lymphatique; 4, réservoir de Pecquet.

gressent sous l'influence des contractions de ses fibres musculaires, et sont chassées au dehors sous la pression de l'*effort* qui marque l'acte normal de la *défécation*.

C. — ORGANES ANNEXES

Le Foie. — Dans la première portion du petit intestin (fig. 127, M et 130, *c*), s'ouvre le *canal cholédoque* qui

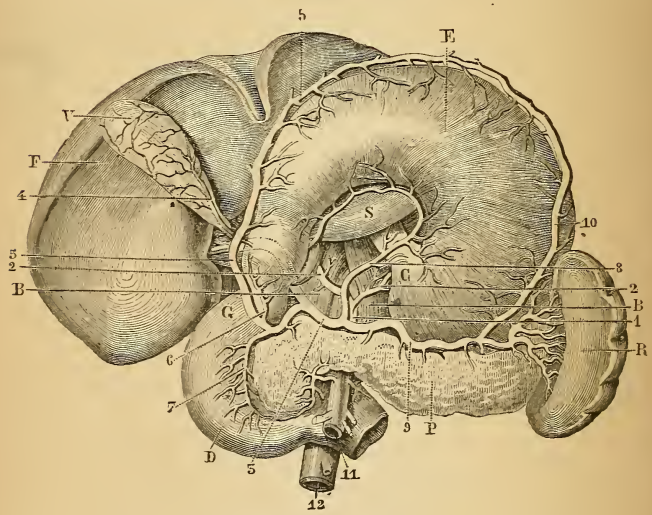

Fig. 129. — Foie, pancréas, rate, estomac (l'estomac et le foie ont été retenus et rejetés en haut).

E, estomac; F et S, foie; C, extrémité œsophagienne de l'estomac; D, duodénum; P, pancréas; R, rate; B et B, diaphragme; V, vésicules biliaires; de 1 à 12, artères se rendant à l'estomac, au foie, à la rate, au duodénum; 13, artère aorte.

y apporte la bile sécrétée par une très grosse glande brun rougeâtre située dans l'hypocondre droit, juste sous le diaphragme, et nommée *foie* (fig. 129 et 130). Le foie sécrète la bile. Cette sécrétion du foie vient s'accumuler dans une poche appelée vésicule biliaire ou du fiel, d'où part le conduit dont nous venons de parler ou *canal cholédoque*,

aboutissant à l'intestin. Le foie a d'autres usages très complexes; il sert en particulier à fabriquer un produit très important pour l'économie, la *glucose*, qui est une variété de sucre et dont la découverte est due à l'illustre français Cl. Bernard.

Pancréas. — Tout près de l'embouchure du canal cholédoque s'ouvre encore dans l'intestin grêle le canal d'une

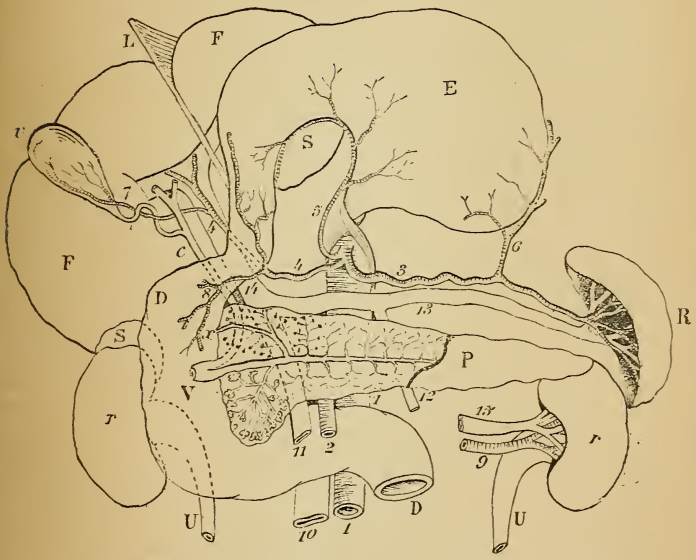

Fig. 130. — Canaux excréteurs du foie et du pancréas. Le foie et l'estomac ont été relevés.

D, D, duodénum; V, embouchures des canaux cholédoque et pancréatique dans le duodénum, ampoule de Vater; *x*, embouchure dans le duodénum d'un petit canal pancréatique accessoire; P, pancréas; E, estomac relevé; F, F, foie; L, ligament du foie; *v*, vésicule biliaire; *e*, canal cholédoque; R, rate; *r*, *r*, reins; U, U, uretères, canal excréteur du rein; S, capsule surrénale; 1, aorte; de 2 à 9 artères de ces organes; 10, veine cave intérieure; 11 et 12, veines intestinales; 13, veine splénique ou de la rate; 14, veine porte; 15, veine rénale.

autre grosse glande cachée derrière l'estomac ou *pancréas* dit *canal pancréatique* (fig. 130, P).

D. — ORGANES URINAIRES : REINS, VESSIE, URÈTHRE

Dans le petit bassin se trouvent les organes génitaux internes de la femme que nous étudierons en détail plus loin, et le réservoir urinaire ou vessie.

Reins. — Urine. — L'urine est sécrétée par deux glandes,

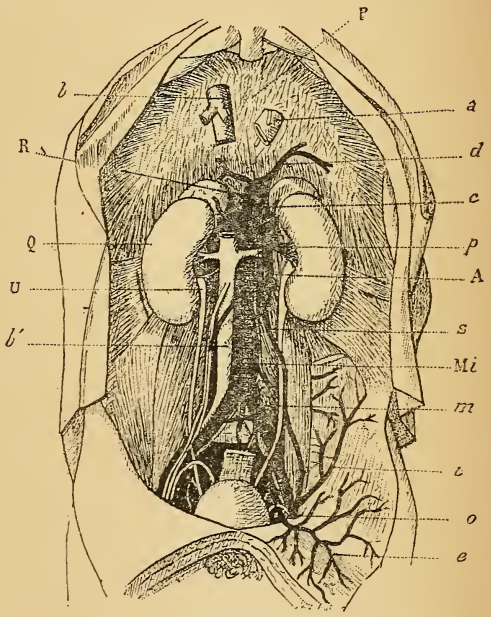

Fig. 131. — Situation et rapport des reins.

a, œsophage ; *b*, *b*, veine cave inférieure ; A, aorte abdominale se divisant en 2 branches terminales, artères iliaques ; *c*, *d*, *e*, *l*, *m*, *p*, Mi, artères qui en partent ; P, diaphragme ; Q, rein coiffé de sa capsule surrénale ; U, uretère ; *p*, artère rénale ; *o*, vessie.

situées profondément derrière la masse intestinale, de chaque côté de la colonne vertébrale, au niveau des premières vertèbres lombaires ; ce sont deux corps rougeâtres dont le nom indique la forme. Les reins sont des filtres d'épuration. Le liquide provenant de la filtration et conte-

nant des matières de déchet, inutiles et nuisibles à l'organisme, tombe dans un espèce d'entonnoir fibreux adhérant au rein appelé *bassinet* (fig. 132, [2]). Le tuyau d'écoulement de cet entonnoir, très long, descend dans le petit bassin où il s'ouvre dans la vessie : il porte le nom d'*uretère* (fig. 132 [1], 134, *u*).

Chaque rein est muni d'un appareil d'évacuation semblable; il y a donc deux bassinets, deux uretères.

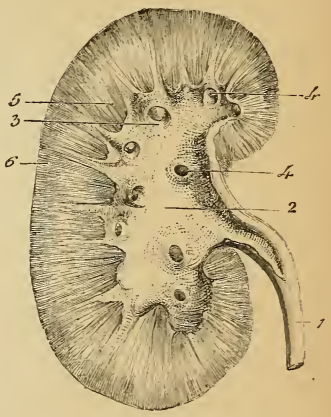

Fig. 132. — Structure du rein.
Rein ouvert parallèlement à ses deux faces : 1, uretère ; 2, bassinet ; 3, calice ; 4, 4, mamelon des pyramides composant la substance tubuleuse ; 5, 6, substance corticale.

Vessie. — La *vessie* est le réservoir de l'urine : elle est située dans le petit bassin et, chez la femme, en avant de l'appareil génital interne, utérus et ovaires (fig. 136 [7], 124 [15], 134, V), en arrière de la paroi abdominale à travers laquelle on peut la sentir sous forme d'une masse globuleuse et mate à la percussion lorsqu'elle est très remplie. La vessie est une poche musculaire et élastique, aplatie comme un bonnet de nuit, quand elle est vide, gonflée comme un ballon quand elle est pleine. Sa surface intérieure est revêtue d'une muqueuse, tapissée d'un épithélium, qui, lorsqu'il est intact, rend le réservoir vésical absolument étanche et ne laisse point passer à travers ses parois la moindre infiltration liquide.

Urèthre. — La vessie se vide par un canal, très court chez la femme, et nommé *urèthre*, canal longeant la paroi antérieure du canal vaginal qui fait suite à l'utérus (voir p. 170, *Vagin*). Au point d'abouchement de ce canal avec la vessie se trouve un anneau musculaire qui, fonctionnant comme un lien élastique, empêche ordinairement la sortie de l'urine.

il se relâche, se desserre lorsqu'on a envie d'uriner. L'envie est déterminée par la tension de la vessie et la réaction musculaire qui en est la conséquence, ou bien par un chatouillement produit au niveau de l'abouchement de l'urèthre et de la vessie, ou *col vésical*.

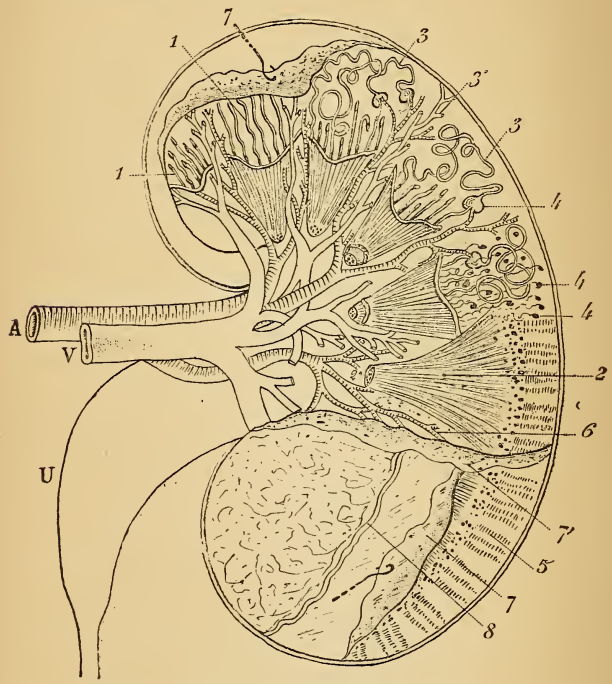

Fig. 133. — Structure du rein.

Figure théorique destinée à montrer la structure intime du rein : U, bassinet; A, artère rénale; V, veine rénale; 1, 1, tubes droits; 2, pyramide de Malpighi; 3, 3, tubes contournés; 3', veine interlobulaire; 4, 4, glomérules de Malpighi; 5, substance corticale; 6, branche interlobulaire de l'artère rénale; 7, capsule de Malpighi qu'on a renversée avec un crochet; 7', coupe de la substance du rein; coupe de la capsule cellulo-graisseuse qui entoure le rein.

E. — ORGANES GÉNITAUX DE L'HOMME

Organes génitaux mâles. — Chez l'homme, le canal de

l'urèthre, beaucoup plus long, traverse la verge qui est, en

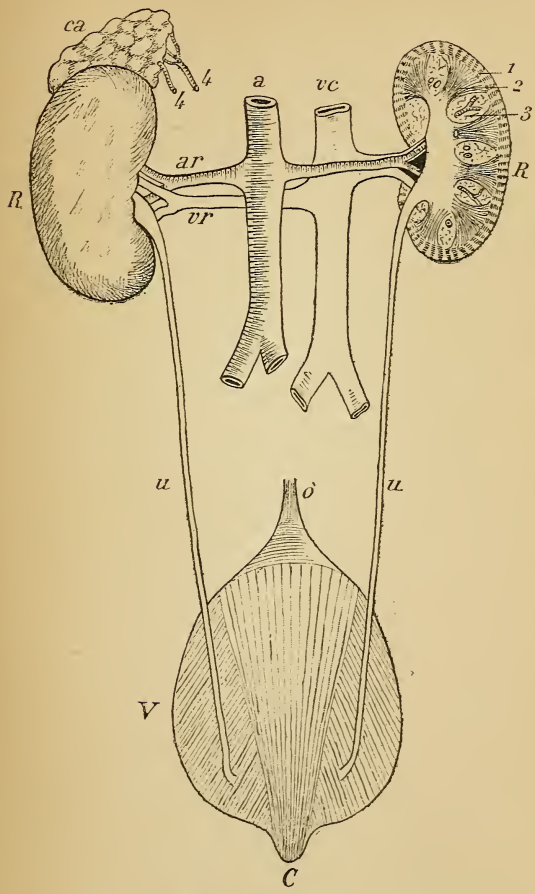

Fig. 134. — Appareil urinaire, vu par derrière.

R, R, reins; *ar*, artère rénale; *vr*, veine rénale; *a*, aorte abdominale; *vc*, veine cave inférieure; *u*, *u*, uretère; V, vessie; *c*, col de la vessie; o, ouraque qui chez l'adulte est réduit à une sorte de ligament inutile; 1, substance corticale du rein; 2, pyramides de Malpighi et 3, colonnes dites de Bertin qu'on voit très bien à l'œil nu sur une coupe; *ca*, capsule surrénale (elle n'a été représentée que d'un côté); 4, 4, artères de la capsule.

outre, le conduit excréteur de la liqueur fécondante ou *sperme* (fig. 135).

Le sperme est sécrété par des glandes nommées testicules situées dans des poches extérieures au bassin appe-

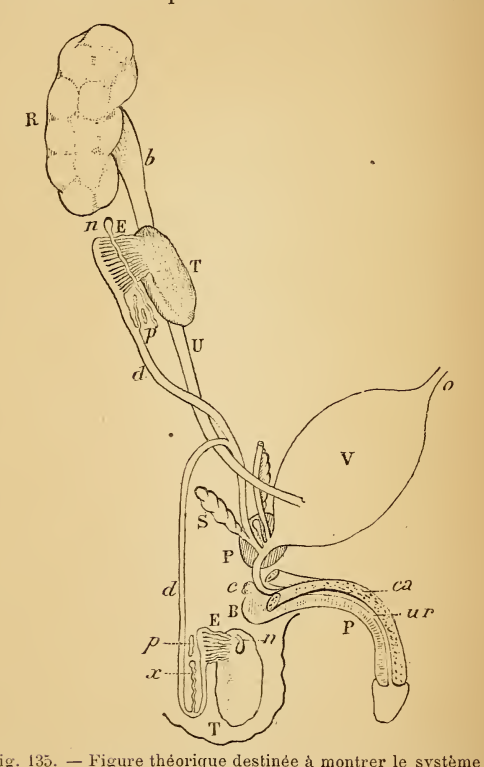

Fig. 135. — Figure théorique destinée à montrer le système urinaire et génital chez l'homme.

R, rein ; *b*, bassinet ; U, uretère ; V, vessie ; P, prostate ; B, bulbe de l'urèthre ; P, pénis ou verge ; *c*, *a*, corps caverneux qui la constituent essentiellement et *u*, *r*. urèthre qui la traverse ; T, testicule avec E, sa tête ou épididyme ; *d*, *d*, canal déférent ; S, vésicule séminale. T, *n*, *d*, représentent l'appareil génital avant la descente de ces organes.

lées *bourses;* de ces glandes, il remonte par le *canal déférent* dans deux réservoirs placés derrière la vessie, ou

vésicules séminales, d'où partent les canaux éjaculateurs aboutissant à la racine de la verge et qui font passer la liqueur fécondante au moment de l'orgasme vénérien dans le canal de l'urèthre qui le lance et le dirige dans les voies génitales femelles.

Péritoine. — Tous les organes intra-abdominaux sont

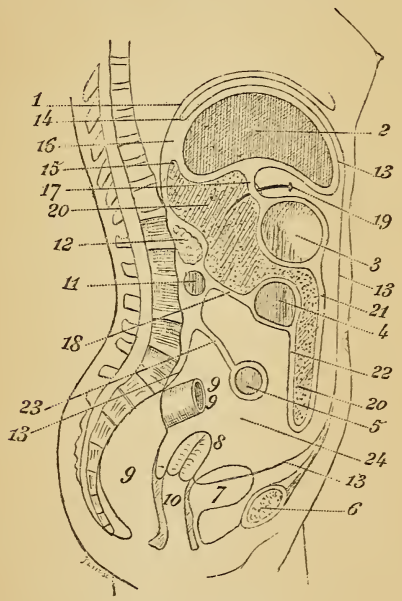

Fig. 136. — Péritoine.

Coupe médiane antéro-postérieure de la cavité abdominale (figure théorique) : 1, diaphragme : 2, foie ; 3, estomac ; 4, côlon transverse ; 5, intestin grêle ; 6, pubis ; 7, vessie ; 8, utérus ; 9, rectum ; 10, vagin ; 11, duodénum ; 12, pancréas ; de 13 à 24, péritoine ; 13, 13, péritoine tapissant l'intérieur de la cavité abdominale ou péritoine pariétal ; 14, ligament coronaire supérieur et 15, ligament coronaire inférieur ; 16, bord postérieur du foie non recouvert par le péritoine ; 17, épiploon gastro-hépatique ; 18, mésocôlon transverse ; 19, épingle passée dans l'hiatus de Winslow ; 20, 20, arrière-cavité des épiploons ; 21, feuillet antérieur, et 22, feuillet postérieur du grand épiploon ; 23, mésentère ; 24, grande cavité péritonéale.

recouverts et enveloppés — en partie tout au moins — par une espèce de grand drap séreux nommé *péritoine*.

DEUXIÈME PARTIE

ANATOMIE ET PHYSIOLOGIE DES ORGANES MATERNELS

Nous étudierons successivement : le *bassin*, puis les organes de la génération proprement dits, en allant des plus superficiels aux plus profonds, *parties génitales externes*, *vagin*, *utérus* et ses annexes *trompes* et *ovaires*.

CHAPITRE PREMIER

BASSIN

Le bassin se compose d'une cuvette osseuse formée de différentes pièces réunies entre elles, puis de parties molles qui le tapissent, et le complètent : on distingue encore ces deux parties sous le nom de **bassin osseux** et de **bassin mou**.

I. — LE BASSIN OSSEUX

Nous étudierons :

1° Les différentes pièces qui composent le bassin osseux;
2° La façon dont elles s'unissent entre elles;
3° Le bassin osseux considéré dans son ensemble.

A. — DES DIFFÉRENTES PIÈCES COMPOSANT LE BASSIN

Ces pièces sont au nombre de *quatre*.

Deux larges, énormes, situées l'une en face de l'autre et formant presque toute la cavité du bassin : *les os iliaques; une* pièce en forme de *coin* située en arrière entre ces deux os qu'elle unit à la façon d'une clef de voûte, le *sacrum* : ce sont de beaucoup les plus importantes.

La *quatrième* pièce osseuse est appendue au sacrum dont elle est une dépendance, c'est le *coccyx*.

Os iliaques. — Hanches. — Ces os sont symétriquement placés sur les parties latérales du bassin : le relief de

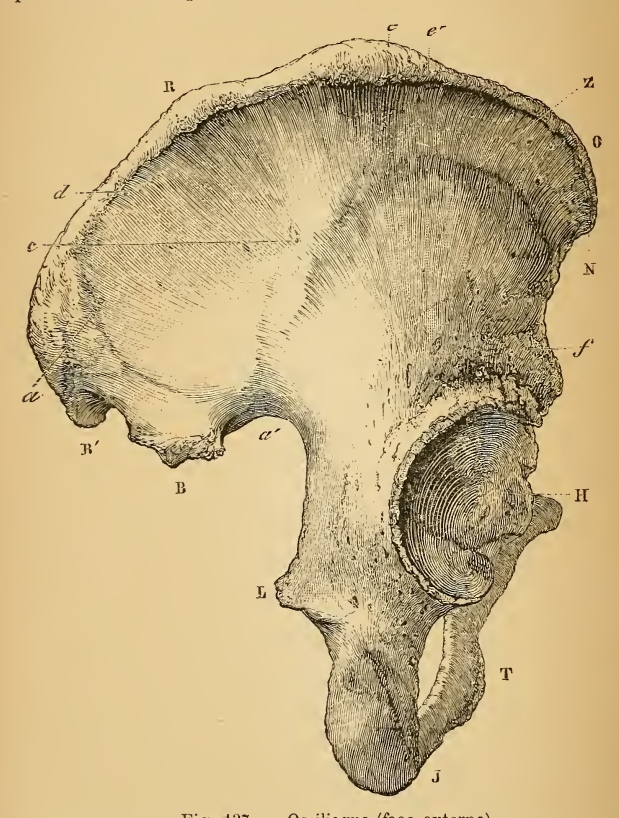

Fig. 137. — Os iliaque (face externe).

H, cavité cotyloïde ; J, tubérosité de l'ischion ; T, branche ascendante du pubis et descendante de l'ischion ; L, épine sciatique ; *a'*, grande échancrure sciatique ; B, épine iliaque postérieure et inférieure ; B', épine iliaque postérieure et supérieure ; *a*, ligne demi-circulaire supérieure ; *c*, trous nourriciers ; *d*, *é*, lèvre externe de la crête iliaque ; O, R, crête iliaque ; *e*, interstice de la crête iliaque ; N, épine iliaque antéro-supérieure ; *f*, épine iliaque antéro-inférieure ; *z*, ligne demi-circulaire inférieure.

leur bord supérieur constitue la saillie des hanches.

Aspect général. — Un os iliaque présente l'aspect général d'une hélice dont l'aile supérieure, plus large, est aplatie d'avant en arrière : le point de jonction de ces deux portions est épaissi, saillant en dedans.

On considère à chaque os iliaque, *une face externe*, *une face interne*, *des bords*.

(*a*) **Face externe.** — On trouve, au milieu de cette face, une *cavité* cotyloïde, qui la divise en deux régions, une *supérieure*, l'autre *inférieure*.

Cavité cotyloïde. — C'est la cavité où s'emboîte la tête du fémur, servant ainsi à constituer l'articulation de la *hanche* ou *coxo-fémorale* (fig. 137, H).

Elle diffère d'aspect, suivant qu'on l'étudie sur un *os sec* ou sur un *os frais*.

Son aspect sur un os sec. — Sur un *os sec*, elle se présente comme un godet profond. On y remarque de suite deux régions distinctes. La partie la plus profonde est rugueuse, percée de petits trous : c'est *l'arrière-cavité*. La tête fémorale n'y pénètre pas. L'autre partie, qui constitue la portion évasée du godet, est, au contraire, lisse, et c'est sur elle que la tête fémorale repose. Elle forme un anneau incomplet : en bas, elle présente une échancrure qu'on peut comparer à celle d'un plat à barbe. Le rebord est mince, dentelé de deux encoches, une en avant, l'autre en arrière; en bas, il est interrompu comme la portion articulaire de la cavité.

Son aspect sur un os frais. — Sur un *os frais*, l'arrière-cavité est remplie de graisse et on y voit s'attacher un ligament, *ligament rond de la cavité fémorale* qui, d'autre part, se fixe au sommet de la tête du fémur (fig. 138 [2], [3]).

La portion articulaire de la cavité, elle, est encroûtée de cartilage. Le rebord, ou circonférence, présente un bourrelet fibro-cartilagineux. Allant d'une extrémité à l'autre de l'échancrure que nous avons décrite, s'étend un ligament qui la transforme en trou.

Fosse iliaque externe. — La portion de l'os iliaque située

au-dessus de la cavité cotyloïde porte le nom de *fosse iliaque externe*. Elle n'est pas absolument plane, mais ondulée : renflée dans sa moitié antérieure, elle se creuse en arrière (fig. 137).

Elle présente une série d'éminences formant deux crêtes; ces crêtes sont disposées en demi-cercles, dont l'ouverture regarde en avant. On leur donne le nom de *lignes courbes demi-circulaires*, placées l'une au-dessus de l'autre, et l'on distingue la *ligne courbe demi-circulaire supérieure*, et la

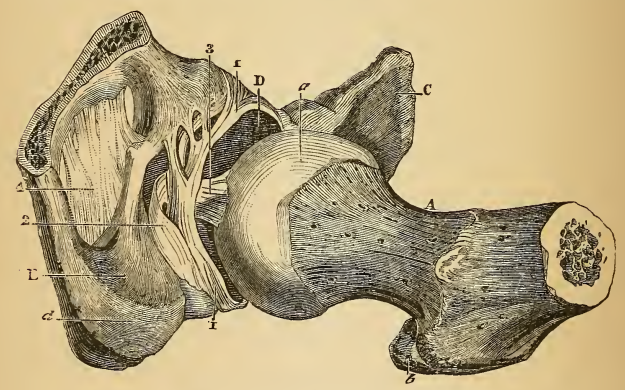

Fig. 138. — Articulation coxo-fémorale.
A, partie supérieure du fémur; *a*, surface articulaire; *b*, grand trochanter; B, os iliaque; C, ilium; *d*, tubérosité ischiatique ou de l'ischion; D, cavité cotyloïde; 1, bourrelet cotyloïdien; 2, 3, ligament rond; 4, membrane sous-pubienne ou obturatrice.

ligne *courbe demi-circulaire inférieure*. Ces crêtes limitent des espaces où s'insèrent les muscles fessiers.

Région obturatrice. — La portion inférieure de la face externe se présente sous deux aspects différents, suivant qu'on l'étudie à l'*état sec* ou à l'*état frais*.

A l'état sec. — Trou obturateur. — A l'*état sec*, on voit un trou, présentant un cadre osseux de largeur variable. Ce trou appelé *sous-pubien*, d'après sa situation, ou encore *trou obturateur*, a, chez la femme, la forme d'un triangle dont les angles sont comblés en partie.

Chez l'homme, ce trou est ovalaire. Les bords tranchants,

présentent à leur partie antéro-supérieure une échancrure, nommée *gouttière sous-pubienne*. Le cadre de ce trou est formé en haut, par le bord inférieur de la cavité cotyloïde ; en bas, par une bande osseuse partant, en avant, d'une éminence appelée pubis et se terminant en arrière à la *tubérosité de l'ischion* (fig. 139 et 137).

Branches du pubis. — Cette bande osseuse est souvent divisée par les anatomistes en deux portions, *branche descendante du pubis*, et *branche ascendante de l'ischion*, dénominations qui rappellent son mode de formation en deux segments qui se sont soudés plus tard (fig. 138 [17]). On leur donne aussi le nom de *branches perinéales, du pubis et de l'ischion*, qui indique clairement leur situation. En avant et en arrière, le trou est bordé par des jetées osseuses, qui se rendent au bord cotyloïdien, branches ascendantes du *pubis*, en avant, et de l'*ischion*, en arrière, ou mieux, branches *cotyloïdiennes du pubis et de l'ischion*.

A l'état frais. — Membrane obturatrice. — *A l'état frais*, ce trou est comblé par une membrane fibreuse, *membrane obturatrice*, qu'on peut vulgairement comparer à la membrane d'un tambourin. Elle s'attache sur les bords du cadre osseux, sauf au niveau de l'échancrure qui est ainsi convertie en trou, trou *sous-pubien*, ou *obturateur*, par où passent les vaisseaux et les nerfs du même nom (fig. 139 [15] et [16]).

(*b*) **Face interne.** — C'est la plus importante en *obstétrique*. Une crête saillante la divise en deux parties, l'une supérieure, l'autre inférieure ; cette crête est la *ligne innominée* qui sert à constituer une région importante que nous retrouverons dans l'étude du bassin, considéré dans son ensemble, sous le nom de *détroit supérieur*.

La partie supérieure de la face interne, présente deux régions bien distinctes ; dans son tiers interne, on voit une surface articulaire nommée *surface auriculaire*, à cause de la ressemblance de sa forme avec l'empreinte du pavillon de l'oreille, et qui sert à l'union de l'os iliaque avec le sacrum ; puis, plus en dedans, vers son extrémité, une sur-

face raboteuse et rugueuse où s'insèrent les ligaments sacro-sciatiques.

Fosse iliaque interne. — Les deux tiers externes de cette face forment une surface excavée en forme de coquille ; c'est la *fosse iliaque interne*, où s'insère le muscle iliaque.

La portion inférieure de la face interne fait partie de l'excavation pelvienne. On y trouve, en arrière, une surface lisse, correspondant au fond de la cavité cotyloïde, parfois

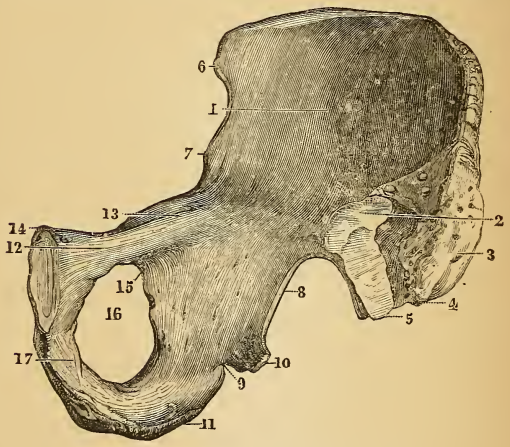

Fig 139. — Os iliaque (face interne).
1, fosse iliaque interne ; 2, facette articulaire de l'os iliaque avec le sacrum ; 3, tubérosité iliaque ; 4, épine iliaque postérieure et supérieure ; 5, épine iliaque postérieure et inférieure ; 6, épine iliaque antérieure et supérieure ; 7, épine iliaque antérieure et inférieure ; 8, grande échancrure sciatique ; 9, petite échancrure sciatique ; 10, épine sciatique ; 11, tubérosité de l'ischion ; 12, corps du pubis ; 13, éminence iléo-pectinée ; 14, épine du pubis ; 15, gouttière des vaisseaux obturateurs ; 16, trou sous-pubien ; 17, branche descendante du pubis et ascendante de l'ischion.

très mince ; puis, en avant, le trou et la gouttière *sous-pubiens* déjà étudiés.

(*c*) **Bords de l'os iliaque.** — Les *bords* de l'os iliaque sont distingués en supérieur, antérieur, inférieur et postérieur.

Bord supérieur. — Le *bord supérieur*, dit *crête iliaque*, est épais et contourné en S italique ; c'est lui qui dessine,

sur le sujet complet, la ligne des hanches : il se termine en avant par une saillie mousse, l'*épine iliaque antérieure et supérieure*.

Bord antérieur. — Le *bord antérieur* part de cette épine iliaque antérieure et supérieure, et présente successivement de haut en bas : une échancrure, puis une nouvelle saillie dite *épine iliaque antérieure et inférieure*, au-dessous de

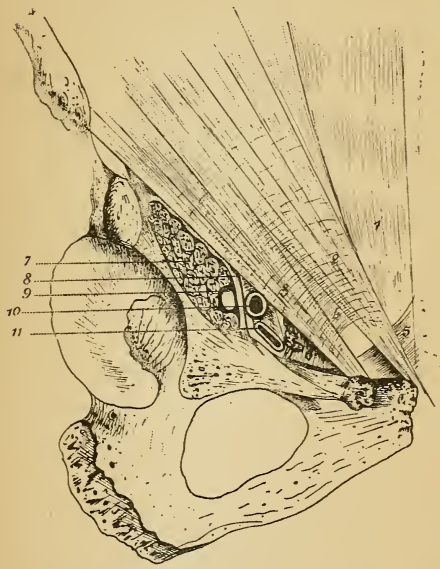

Fig. 140. — Piliers du canal inguinal.

1, muscle grand droit de l'abdomen : 2, pilier interne : 3, pilier externe ; 4, fibres qui les unissent en les croisant ou fibres arciformes : 5, pilier postérieur ou de Colles : 6, ligament de Gimbernat ; 7, muscle psoas-iliaque : 8, bandelette iléo-pectinée ; 9, nerf crural ; 10, artère fémorale ; 11, veine fémorale.

laquelle est une nouvelle échancrure, limitée en bas et en dedans par une saillie mousse nommée *éminence iléo-pectinée* ; plus en dedans encore se remarque un tubercule pointu, l'*épine du pubis*, puis on arrive à la *symphyse pubienne* qui en marque l'extrême limite (fig. 139).

Ligament de Fallope et arcade crurale. — A l'état frais, ce bord présente des modifications importantes. De l'épine iliaque antérieure et supérieure part un ligament qui va s'insérer, d'autre part, à l'épine du pubis, s'étendant comme la corde d'un arc au-dessus de cette vaste échancrure : c'est le *ligament de Fallope* encore nommé *arcade crurale*. Ce ligament est immédiatement sous-cutané et répond au pli de l'aine ; à son niveau, la peau se charge de peu de graisse et adhère à ses fibres ; il en résulte une dépression oblique en dedans, marquant la limite entre la peau de l'abdomen et celle de la cuisse, et qui n'est autre chose que le pli de l'aine ou *pli inguinal*.

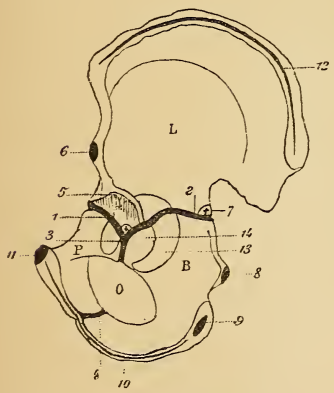

Fig. 141. — Développement de l'os coxal.

L, ilium ; B, ischion : P, pubis ; 1, branche ilio-pubienne de l'Y ; 2, branche ilio-ischiatique ; 3, branche ischio-pubienne ; 4, cartilage ischio-pubien ; 5, os cotyloïdien ; 6, épiphyse de l'épine iliaque antéro-supérieure ; 7, épiphyse de la branche postérieure de l'Y ; 8, épiphyse de l'épine sciatique ; 9, épiphyse de l'ischion ; 10, épiphyse marginale inférieure ; 11 ; épiphyse du pubis : 12, épiphyse marginale supérieure ; 13, cavité cotyloïde ; 14, arrière-cavité de l'acétabulum ; A, l'union des branches de l'Y, l'on voit l'épiphyse du fond de la cavité cotyloïde.

Le bord antérieur de l'os lui-même n'est pas partout à nu, à l'état frais. La gouttière située entre l'éminence iléo-pectinée et l'épine du pubis est recouverte d'une bande de tissu fibreux, nommée *ligament de Cooper*.

Anneau inguinal.— On remarque aussi dans cet état d'autres détails. L'espace limité par le bord antérieur de l'os iliaque et par l'arcade de Fallope est divisé par des bandelettes fibreuses qui se rendent du ligament fibreux, aux éminences osseuses. A l'éminence iléo-pectinée se rendent le ligament de Gimbernat et le ligament de Cooper ; à l'épine du pubis et à la symphyse aboutissent deux bandelettes fibreuses

qui limitent l'orifice inguinal et nommées la première, pilier externe, la deuxième pilier interne de l'orifice inguinal externe.

Angles. — Les quatre bords de l'os iliaque ont quatre angles, dont les noms ont été déjà cités : *l'angle antérieur et supérieur*, formé par l'épine iliaque antérieure et supérieure ; *l'antérieur et l'inférieur* par la symphyse du pubis ; le *postéro-supérieur* par l'épine iliaque, supérieure et postérieure ; le *postéro-inférieur* par la tubérosité de l'ischion (fig. 137 et 139).

Épaisseur variable de l'os iliaque. — L'os iliaque, épais sur ses bords, est mince au niveau du fond de la cavité cotyloïde et des fosses iliaques, qui sont translucides.

Développement. — Cet os n'est ainsi constitué qu'à l'âge adulte. Il est, chez le fœtus et chez le jeune enfant, formé de trois pièces qui ne se soudent qu'à la puberté. De ces trois pièces, l'une est supérieure, c'est l'*ilion* ; les deux autres sont inférieures, l'une en avant est dite *pubis*, l'autre en arrière est dite *ischion*. Comme le montre la figure 141, la rencontre de ces trois pièces se fait vers la partie centrale de l'os, au niveau de la grande cavité articulaire (cavité cotyloïde), et forme une sorte d'étoile à trois branches.

SACRUM

Sacrum, origine du nom. — Le *sacrum* ou *os sacré*, ainsi nommé, dit-on, parce que c'est la partie que les ancêtres offraient en sacrifice à leurs dieux, est constitué par cinq vertèbres si intimement soudées entre elles qu'elles constituent une seule pièce osseuse (fig. 142).

Sa forme. — Cet ensemble forme une pyramide dont la base, tournée en haut et en avant, correspond au corps de la cinquième vertèbre lombaire.

Cette pyramide est obliquement dirigée de haut en bas et d'avant en arrière.

On lui distingue une face antérieure, une face postérieure, deux faces latérales, une base et un sommet.

Face antérieure. — La *face antérieure* est tellement in-

clinée, qu'elle regarde surtout en bas et mériterait mieux le nom de *face inférieure* (fig. 142).

Son inclinaison. — Promontoire ou angle sacro-vertébral. — Cette inclinaison, toujours très accentuée, est variable ; elle est d'autant plus grande que la cambrure des lombes est prononcée. De cette inclinaison résulte, au niveau de la jonction du sacrum et de la colonne lombaire, qui, elle, est à peu près verticalement dirigée, une saillie en avant, connue sous le nom d'*angle sacro-vertébral* ou *promontoire*, qui joue un rôle très important dans l'histoire du mécanisme de l'accouchement. Cette inclinaison est en rapport avec l'attitude verticale de l'être humain (fig. 143).

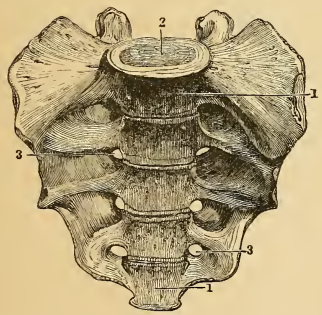

Fig. 142. — Sacrum vu par sa face antérieure.
1, 1, vertèbres sacrées soudées ; 2, base du sacrum s'articulant avec la dernière vertèbre lombaire ; 3, 3, trous sacrés antérieurs.

Incurvation du sacrum. — Si le sacrum est incliné sur la colonne lombaire, les diverses pièces qui le composent sont inclinées les unes sur les autres : il en résulte une *incurvation* du sacrum, concave en avant, convexe en arrière. Le sacrum faisant partie de la cavité du petit bassin, son rôle est capital. La profondeur de la courbe est plus accentuée dans le sexe féminin : elle est en moyenne d'environ 27 millimètres.

Cette face présente sur la partie médiane, les crêtes saillantes de soudure des vertèbres sacrées, et de chaque côté quatre trous, évasés à leur partie externe, *trous sacrés antérieurs*.

Face postérieure. — *La face postérieure* présente une crête médiane irrégulière rappelant les apophyses épineuses soudées des vertèbres, crête qui s'atténue en arrivant vers la pointe où elle disparaît laissant une petite échancrure terminée par deux petits tubercules, nommés

cornes du sacrum. Sur les côtés se trouvent, comme en avant, quatre trous et gouttières, *trous sacrés postérieurs*, séparés de la crête médiane par de petits mamelons, vestiges des apophyses articulaires soudées.

Faces latérales. — Les *faces latérales*, réduites presque à des bords, en bas, s'élargissent, en haut, pour présenter une surface d'articulation, *surface auriculaire*, analogue à celle de l'os iliaque avec laquelle elle s'unit.

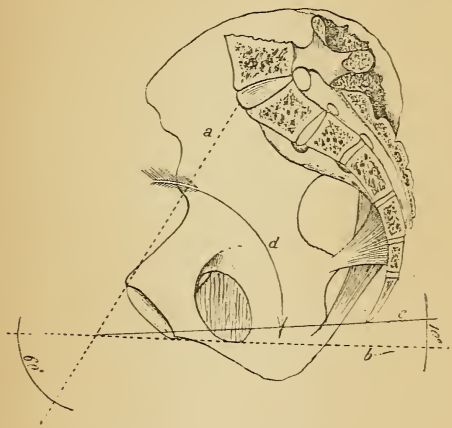

Fig. 143. — Inclinaison du sacrum.

a, ligne allant du promontoire au bord supérieur du pubis indiquant le plan du détroit supérieur et faisant avec l'horizon indiqué par la ligne pointillée *b* un angle de 60° ; *c*, plan du détroit inférieur ; *d*, flèche indiquant l'axe de l'excavation pelvienne.

Base. — La *base* présente sur la ligne médiane, et d'avant en arrière, une face articulaire elliptique transversalement dirigée, qui s'unit au corps de la cinquième vertèbre lombaire, l'orifice triangulaire du canal sacré, puis l'origine de la crête sacrée. De chaque côté, on voit une surface inclinée en avant et faisant partie du grand bassin, *ailerons du sacrum*, dont le bord antérieur contribue à former le détroit supérieur du bassin (fig. 142).

COCCYX

Constitution du coccyx. — Le coccyx est une sorte de chapelet de quatre ou cinq petites vertèbres atrophiées, réduites à des tubercules, appendues au sacrum, soudées entre elles; elles forment une seule pièce osseuse, représentant aussi, comme le sacrum, une espèce de petite pyramide.

Fig. 141. — Coccyx vu par sa face antérieure.

1, base du coccyx, surface s'articulant avec l'extrémité inférieure du sacrum.

Coccyx l'analogue de la queue chez les autres vertébrés. — Le coccyx représente un appendice caudal, rudimentaire. Au lieu d'être libre, comme chez la plupart des mammifères, il est, chez l'être humain, recourbé vers l'intérieur du bassin dont il contribue à fermer l'orifice inférieur. Mais il jouit cependant encore d'une certaine mobilité.

B. — ARTICULATION DES DIFFÉRENTES PIÈCES QUI COMPOSENT LE BASSIN OSSEUX

La ceinture osseuse du bassin est formée par la soudure *en avant* des deux os iliaques, au niveau du pubis, et *en arrière*, par l'union de chacun d'eux au sacrum. Il existe enfin une articulation du coccyx et du sacrum. Ces articulations sont donc au nombre de quatre; une articulation bi-iliaque ou *pubienne*, deux articulations *sacro-iliaques*, une articulation *sacro-coccygienne*.

Il faut enfin étudier le mode d'union du bassin et de la colonne vertébrale ou articulation *sacro-vertébrale*.

Caractères généraux des articulations du bassin. — Ces articulations sont formées par des surfaces rugueuses recouvertes de fibro-cartilage plus ou moins épais; elles ne sont pas mobiles, ou tout au moins extrêmement peu les unes sur les autres: elles sont solidement et étroitement unies entre elles. Ce sont surtout des *soudures* d'os entre eux: ces articulations sont des *symphyses*.

1° **Articulation bi-iliaque ou symphyse pubienne. — Surfaces articulaires des pubis. — Son fibro-cartilage.** — Les surfaces articulaires des pubis sont ovoïdes, verticalement dirigées, à pans coupés sur leur bord antérieur, d'où il résulte un léger angle dièdre ouvert en avant. Les surfaces osseuses sont recouvertes d'un fibro-cartilage en forme de couronne, épais à la périphérie, plus mince et plus mou au centre. Ce fibro-cartilage déborde légèrement en arrière, plus chez la femme que chez l'homme.

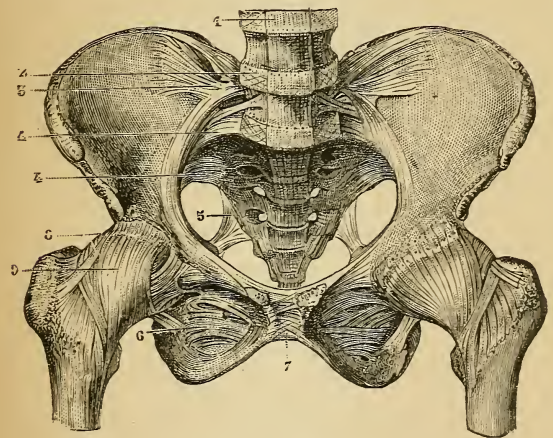

Fig. 145. — Ligaments du bassin (face antérieure).

1, grand ligament antérieur de la colonne vertébrale; 2, disque intervertébral; 3, ligament ilio-lombaire inférieur; 4, ligament sacro-iliaque antérieur; 5, petit ligament sacro-sciatique; 6, membrane obturatrice; 7, ligaments du pubis; 8, capsule articulaire de l'articulation coxo-fémorale; 9, fibres antérieures de renforcement de la capsule.

Ligaments. — Ces surfaces osseuses sont réunies par quatre ligaments étendus transversalement d'une surface osseuse à l'autre. Il y a ainsi un ligament *antérieur*, un ligament *postérieur*, un ligament *inférieur* épais, formant une sorte d'arche, sous la symphyse des pubis, appelé *ligament arqué de Lauth*, et un ligament postérieur. Ces ligaments se continuant entre eux, forment en somme un véritable manchon qui enveloppe les extrémités pubiennes (fig. 145 [7]).

2° **Symphyses sacro-iliaques. — Leur particularité.** — *Les surfaces articulaires* sont les surfaces *auriculaires* des os iliaques et du sacrum, recouvertes de fibro-cartilage. Ces articulations diffèrent un peu du type pur des symphyses : entre leurs surfaces, existe une synoviale rudimentaire, qui n'existe pas ordinairement dans les articulations symphysiennes.

Ligaments. — Les ligaments sont au nombre de quatre.

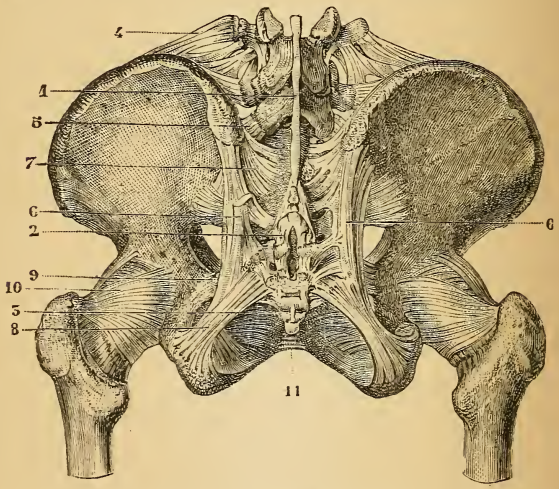

Fig. 146. — Ligaments du bassin (face postérieure).
1, ligament interépineux des lombes et du bassin ; 2, ligaments inférieurs des lombes et du sacrum ; 3, ligaments postérieurs du coccyx ; 4, ligament ilio-lombaire supérieur ; 5, ligament ilio-lombaire inférieur ; 6, 6, ligament sacro-iliaque postérieur ou superficiel ; 7, ligament sacro-iliaque transverse postérieur ; 8, grand ligament sacro-sciatique ; 9, petit ligament sacro-sciatique ; 10, capsule articulaire de l'articulation coxo-fémorale ; 11, ligaments du pubis.

1° *Le ligament sacro-iliaque antérieur* (fig. 145 [4]), étendu du sacrum à l'os iliaque, en avant de l'interligne articulaire.

2° *Le ligament sacro-iliaque postérieur :* ce ligament est le plus fort et le plus important de tous. Il se compose de deux plans de fibres superposés, *un plan superficiel* et un *plan profond.*

Le plan superficiel est formé de forts faisceaux qui naissent en arrière et en dehors sur l'os iliaque, les uns, de l'épine iliaque postéro-inférieure, les autres de l'épine postéro-inférieure, se dirigent de dehors en dedans, en convergeant, pour s'insérer aux tubercules situés en dehors des deux premiers trous sacrés postérieurs.

Le plan profond (ligament interosseux de Sappey), composé de fibres très courtes et très fortes, comble l'espace compris entre la tubérosité postérieure de l'os iliaque et les deux fossettes situées en dehors des deux premiers trous sacrés postérieurs.

Il y a enfin deux ligaments annexes, ligaments *sacro-sciatiques;* le grand *ligament sciatique* va des bords de la crête iliaque, du sacrum et du coccyx, à la tubérosité de l'ischion et le *petit ligament sciatique* part de l'épine sciatique pour aller se jeter et se perdre sur le grand sciatique (fig. 146 et 145).

3° **Articulation sacro-coccygienne. — Surfaces articulaires.** — Les *surfaces articulaires* sont représentées du côté du sacrum par une facette ovalaire légèrement convexe et, du côté du coccyx, par une surface analogue légèrement concave. Entre ces deux surfaces est un disque fibro-cartilagineux, concavo-convexe, suivant les surfaces.

Ligaments. — Il y a six ligaments, longitudinalement étendus suivant la hauteur de la pyramide sacro-coccygienne; un ligament *sacro-coccygien antérieur*, un *ligament sacro-coccygien postérieur*, divisé lui-même en trois bandelettes, une médiane et deux latérales aboutissant, aux cornes de la première pièce du coccyx; deux ligaments *sacro-coccygiens latéraux*, étendus des bords de la dernière pièce du sacrum aux bords de la première pièce du coccyx, et deux *ligaments sacro-coccygiens postéro-latéraux*, allant des cornes du sacrum aux cornes du coccyx.

Modifications produites par la grossesse. — Pendant la grossesse, les ligaments périphériques se relâchent.

Les fibro-cartilages inter-articulaires s'hypertrophient et se ramollissent : ce fait est surtout remarquable pour la

symphyse des pubis. La saillie postérieure du fibro-cartilage du pubis est telle, qu'on la sent parfaitement par le toucher. Ces modifications amènent un léger écartement des surfaces articulaires, pouvant, d'après *Jacquemier*, aller jusqu'à un centimètre et demi. Cette mobilité et cette laxité relatives sont utilisées pour obtenir opératoirement l'agrandissement momentané du bassin.

ARTICULATIONS SACRO-VERTÉBRALES

Le sacrum est uni à la cinquième vertèbre lombaire par trois articulations : une médiane et deux latérales (fig. 145).

Articulation médiane. — C'est une symphyse. Les surfaces articulaires sont formées par la facette ovalaire décrite sur la base du sacrum, et par une surface homologue et analogue sur la face inférieure de la cinquième vertèbre lombaire ; entre elles se trouve un fibro-cartilage inter-articulaire.

Ligaments. — Il y a deux ligaments à fibres verticales allant d'un os à l'autre : *a*) un ligament antérieur, dépendance du grand surtout ligamenteux vertébral antérieur ; *b*) un *postérieur*, allant de la face postérieure des corps vertébraux lombaires aux corps vertébraux sacrés. Ce dernier est caché dans le canal rachidien.

Articulations latérales. — Ce sont des *arthrodies*, c'est-à-dire des articulations mobiles à surfaces articulaires planes et recouvertes de cartilages.

Elles sont au nombre de deux : une droite, une gauche

Surfaces articulaires. — Les surfaces articulaires sont constituées par les facettes des apophyses articulaires de la dernière vertèbre lombaire — convexes et regardant en dedans — et de la première vertèbre sacrée — concaves et regardant en dehors.

Capsule et ligaments. — Les moyens d'union sont une capsule lâche qui les enveloppe et surtout cinq ligaments :

1° Le *ligament jaune* allant de la dernière lame lombaire à l'ouverture du canal sacré (limité par la première lame du même nom) ;

2° Le *ligament surépineux*, unissant, comme son nom l'indique, les apophyses épineuses des deux régions ;

3° *Ligament interépineux*, de la dernière apophyse épineuse lombaire, à la première sacrée ;

4° *Ligament sacro-vertébral*, de l'apophyse transverse de la vertèbre lombaire à la partie postérieure de l'aileron du sacrum ;

5° *Ligament iléo-lombaire* qui se dirige presque horizontalement du sommet de l'apophyse transverse de la vertèbre sacrée à la crête iliaque, au-dessus de l'épine iliaque postéro-supérieure. On lui distingue deux faisceaux : un supérieur et un inférieur (fig. 146). L'articulation possède une petite synoviale revêtue par la capsule.

En somme, l'articulation sacro-vertébrale est une articulation vertébrale.

MÉCANIQUE GÉNÉRALE DES ARTICULATIONS DE LA CEINTURE PELVIENNE

Grâce aux symphyses qui les unissent, les os qui constituent le bassin (sacrum et os iliaques) forment une seule pièce. Mais cependant — grâce à elles aussi — la ceinture pelvienne jouit d'une certaine élasticité et cette souplesse est encore plus marquée pendant la gestation, par suite des modifications articulaires que nous avons décrites. La résistance du bassin est, de ce fait, mieux assurée.

II. — BASSSIN MOU

Parmi les parties *molles du bassin*, les unes tapissent les parois de la ceinture pelvienne, *parties molles pariétales*, les autres attachées sur tout le pourtour inférieur du pelvis le ferment et lui constituent une sorte de plancher, *parties molles fondamentales ou périnée*.

A. — PARTIES MOLLES PARIÉTALES

Parties molles pariétales externes. — Les unes sont situées sur la face externe des os du bassin, particulièrement sur la fosse iliaque externe et sont constituées sur-

tout par les muscles fessiers. Elles sont peu intéressantes au point de vue obstétrical.

Il n'en est pas de même des parties molles pariétales internes.

Parties molles pariétales internes. — La fosse iliaque interne est tapissée par un muscle épais nommé *muscle iliaque* dont les fibres, en éventail, se réunissent en bas sur un tendon qui s'insère à l'extrémité supérieure du fémur, au petit trochanter. Sur son bord externe, et suivant la ligne innommée, se trouve un muscle en forme de fuseau, *muscle psoas*, qui vient de la colonne vertébrale lombaire ; il possède le même tendon que le muscle iliaque, aussi les réunit-on sous le nom de muscle *psoas-iliaque*. Ces deux muscles, le premier surtout, comblent la fosse iliaque interne et forment sur les os comme un coussin à l'utérus gravide. Ils fléchissent la cuisse sur le bassin et le bassin sur la colonne vertébrale (fig. 147).

La moitié inférieure des os iliaques est tapissée, au niveau de la région quadrilatère qui représente le fond de la cavité cotyloïde, et au niveau du trou obturateur, par le *muscle obturateur interne*.

Latéralement, et en arrière, le grand trou sciatique est comblé par le muscle *pyramidal* de forme triangulaire, qui, par sa base, s'insère sur la face antérieure du sacrum, et, par son sommet, s'attache au fémur sur le grand trochanter.

Le long de ces parois, rampent des vaisseaux.

Vaisseaux. — L'aorte, un peu plus haut que le promontoire, se divise en deux branches qui se séparent pour aller, l'une à droite, l'autre à gauche. Ce sont des artères iliaques primitives, qui bientôt elles-mêmes se divisent : l'une continue droit devant elle le chemin de l'artère iliaque primitive, longe pendant un certain temps la crête ou ligne innommée, en reposant sur le bord interne du psoas, et sort du bassin au niveau de l'arcade de Fallope pour former l'artère de la cuisse : cette branche porte le nom d'*artère iliaque externe*.

L'autre branche de l'artère iliaque primitive se dirige

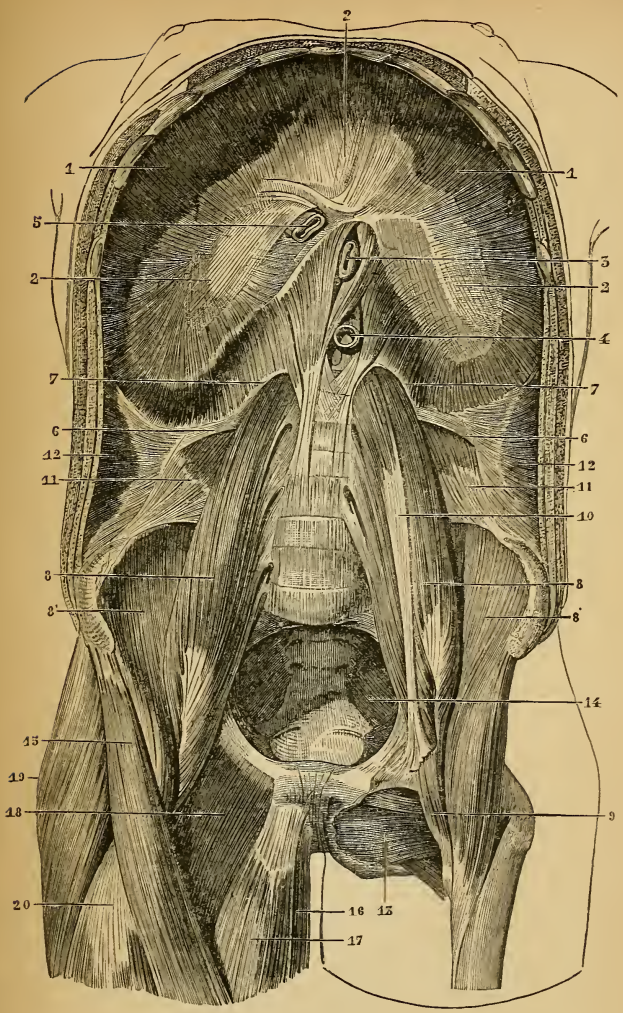

Fig. 147. — Muscles profonds de l'abdomen.

1, diaphragme; 8, m. psoas; 8, 8', m. iliaque; 8, tendon des psoas et iliaque réunis; 11, m. carré des lombes; 12, m. transverse de l'abdomen; 13, m. obturateur externe; 14, m. pyramidal intra-pelvien; 15, m. couturier; 16, m. droit interne; 17, m. moyen adducteur; 18, m. pectiné.

presque à pic en bas, longeant l'articulation sacro-iliaque ; elle donne beaucoup d'artères dont les unes rampent sur les parois, et dont les autres se rendent aux organes contenus dans le bassin, utérus, vagin, vessie, rectum, etc. C'est l'artère *iliaque interne*.

Chaque artère est accompagnée d'une ou de deux

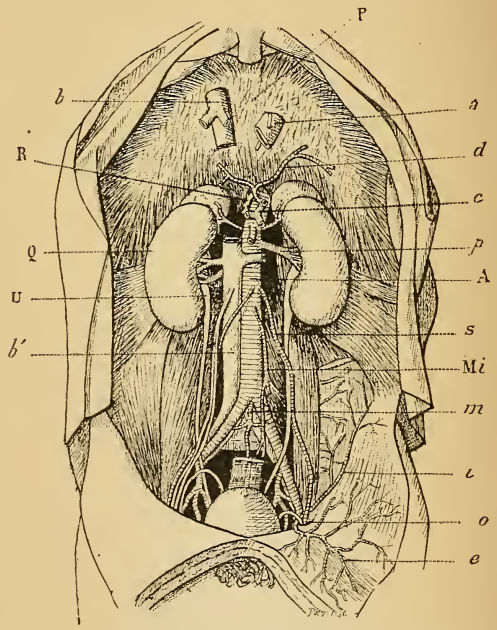

Fig. 148. — Branches de l'aorte descendante sous-diaphragmatique.

a, œsophage avec les deux nerfs pneumogastriques ; *b*, *b'*, veine cave inférieure ; *c*, tronc cœliaque ; *d*, artère diaphragmatique inférieure ; *e*, artère épigastrique qui contourne le canal déférent ; *l*, artère circonflexe iliaque ; *m*, artère sacrée moyenne ; *o*, orifice interne du canal inguinal ; *p*, artère rénale ; A, aorte abdominale ; Mi, artère mésentérique inférieure ; P, diaphragme ; Q, rein ; R, réservoir de Pecquet ; S, artère spermatique ; U, uretère.

veines qui portent son nom. Les veines qui sont sur les parois peuvent être comprimées par l'utérus gravide ; la

circulation est alors interrompue ou se fait mal : c'est là l'origine des varices ou dilatations veineuses de la grossesse.

Les artères ayant des parois plus résistantes supportent avec moins d'inconvénients cette pression (fig. 148).

Nerfs. — Accolés au sacrum et au muscle pyramidal en arrière (plexus sacré), ou situés sur la fosse iliaque interne, dans l'épaisseur du muscle psoas qui les protège, se trouvent les nerfs qui se rendent à la fesse et à la cuisse. Ils peuvent aussi avoir à supporter le poids de l'utérus gravide et en souffrir : c'est là la cause des fourmillements et des douleurs névralgiques dans les membres inférieurs (cuisse, jambe), observées pendant la gestation.

B. — PARTIES MOLLES FONDAMENTALES, PLANCHER PELVIEN OU PÉRINÉE

Nous comprenons sous ce nom toutes les parties molles qui ferment l'orifice pelvien.

Ce plancher pelvien, d'une épaisseur variable, suivant les sujets, comprend deux plans ou étages qui sont en allant de haut en bas :

1° *Un plan musculaire*, exclusivement musculaire, formé par le releveur de l'anus ;

2° Un plan *fibreux* ou *périnée proprement dit*.

Ces deux plans sont largement échancrés pour laisser passer l'anus et le vagin.

Plan musculaire. — Releveur de l'anus. — Un seul muscle le compose, le *releveur de l'anus*. C'est lui qui constitue le véritable plancher du bassin obstétrical.

Ce plan musculaire ressemble à un éventail dont un segment de la circonférence a été détaché pour laisser passer le rectum et le vagin. La circonférence de cet éventail musculaire s'attache sur le pourtour de l'orifice inférieur du pelvis et, son sommet, ou sa pointe, au coccyx vers lequel toutes ses fibres rayonnantes finissent par converger.

Les points d'attache de sa circonférence sont, en allant

d'arrière en avant, *l'épine sciatique* et le *petit ligament sciatique*, une *arcade fibreuse* qui va de cette *épine sciatique au pubis*, enfin le *pubis* lui-même.

Mais ce plan musculaire peut se décomposer en faisceaux dont la disposition particulière est de première importance pour comprendre plus tard certains phénomènes de l'accouchement.

Il y a un groupe de faisceaux : *a*) antéro-postérieurs ; *b*) latéraux.

a). *Groupe antéro-postérieur* — Il a pour point de départ, le pubis. De là, un trousseau de fibres musculaires se dirige d'avant en arrière et, arrivé au niveau de l'anus, se divise en *trois* faisceaux *pairs* de chaque côté de la ligne médiane et des orifices.

Le premier faisceau s'arrête en *arrière* de l'anus, où il s'entre-croise, formant ainsi une sorte de cravate à cet orifice ; c'est le faisceau *pubo-rétro-anal*. On remarque qu'ainsi se trouve formée une large boutonnière où sont renfermés l'anus, le *vagin*, l'urèthre. C'est la *fente pubo-coccygienne*, par où doit forcément passer le fœtus avant d'arriver à la vulve.

Le deuxième faisceau va plus loin, jusqu'au devant du coccyx, où il se fixe sur un petit plan fibreux : c'est le faisceau *pubo-pré-coccygien*.

Le troisième faisceau dépasse le précédent, et s'étend jusqu'à la quatrième pièce du coccyx où il s'attache par un tendon ; comme ces faisceaux sont pairs il y a en tout deux tendons, un à droite, un à gauche, pour le faisceau droit et pour le faisceau gauche. C'est le faisceau *pubo-coccygien*.

b). *Groupe latéral*. — Il se compose de deux faisceaux.

Le premier, attaché à l'épine ischiatique et au sommet du petit ligament de même nom va, de là, s'insérer sur les bords du coccyx et sur la face antérieure de cet os (*muscle ischio-coccygien*).

Le deuxième faisceau de fibres naît de l'arcade fibreuse ischio-pubienne, pour converger en arrière vers la pointe et les bords latéraux du coccyx.

On voit donc, qu'en définitive, toutes les fibres du rele-

veur, qui forment un plancher musculaire au bassin, aboutissent au coccyx, d'où le nom que lui a donné Farabeuf : *releveur coccy-périnéal.*

Le releveur coccy-périnéal ne constitue pas un plancher horizontal. On remarque, en effet, que le plan d'insertion de sa circonférence, est à un niveau supérieur à celui de la ligne de convergence coccy-anale, et l'éventail musculaire formé par ce muscle se présente en forme d'entonnoir.

Varnier compare le releveur coccy-périnéal ainsi disposé, abstraction faite de l'anus, à une carène de navire ouverte en avant. Le bastingage du navire, c'est le contour d'insertion fixe du releveur, c'est-à-dire l'orifice inférieur de l'excavation pelvienne. La quille, c'est le coccyx et le raphé médian du plancher pelvien. Les planches des flancs du navire sont représentées par les faisceaux musculaires qui, nées du contour ostéo-fibreux de la ceinture pelvienne, vont s'attacher à la quille, c'est-à-dire, à la ligne médiane aboutissant au coccyx.

L'ouverture, ou proue, béante à l'avant, c'est le *détroit vulvaire.*

Le releveur coccy-périnéal est recouvert par une aponévrose d'enveloppe qui le sépare de la graisse sous-péritonéale et du péritoine : on la décrit généralement sous le nom d'aponévrose supérieure du périnée (fig. 149).

Plan fibreux ou musculo-fibreux (2). — Il se compose essentiellement, chez la femme, de deux aponévroses ; l'une est située sous la peau du périnée, c'est *l'aponévrose périnéale superficielle ;* l'autre, située au-dessus de la première, porte le nom d'aponévrose *périnéale profonde.* Ces deux plans fibreux limitent un espace occupé surtout par des muscles.

1. Varnier. *Du détroit inférieur musculaire au point de vue obstétrical.* Th. Paris, 1888.

2. Chez la femme, cette partie du plancher pelvien joue un rôle peu considérable. Le mot plan fibreux opposé au plan musculaire a l'avantage d'opposer le rôle des deux étages du périnée en obstétrique, rôle actif, de premier ordre, pour le périnée musculaire, rôle passif pour le périnée musculo-fibreux, comme nous le verrons plus tard.

Aponévroses périnéales. — L'*aponévrose superficielle*, ou mieux, le *plan fibreux inférieur*, se perd sur le pourtour du corps spongieux du clitoris et sur la commissure antérieure de la vulve. Elle se fixe latéralement sur les branches périnéales du pubis et de l'ischion, et en arrière s'étend d'une tubérosité de l'ischion à l'autre. Elle ne se termine pas là brusquement par un bord, mais elle se replie et remonte pour rejoindre en arrière le deuxième plan fibreux ou aponévrose périnéale profonde.

L'*aponévrose périnéale profonde* ou *plan fibreux supérieur*, s'insère en avant sur les pubis, latéralement sur les branches périnéales du pubis et de l'ischion, et, en arrière se trouve tendue d'une tubérosité de l'ischion à l'autre.

Ce sont, à peu de chose près, les mêmes insertions que celles du plan superficiel, mais à un niveau plus élevé. Cette aponévrose est beaucoup plus résistante que la précédente et possédant une certaine épaisseur, elle contient dans son interstice des vaisseaux surtout veineux (1).

Loge périnéale. — Ces deux aponévroses forment ainsi une loge, une espèce de chambre dont le plan fibreux inférieur constituerait le plancher, et le plan fibreux supérieur le plafond : cet espace, ou *loge périnéale*, traversé par le vagin est occupé par des muscles, entre lesquels rampent des vaisseaux et des nerfs (fig. 149).

Ces muscles sont séparés les uns des autres par des cloisons aponévrotiques qui divisent la loge en autant de compartiments.

On trouve immédiatement au-dessus du plan fibreux inférieur, des fibres musculaires se continuant les unes

1. Cette aponévrose est encore appelée, dans les livres d'anatomie, aponévrose moyenne; on considère alors l'aponévrose du releveur comme l'aponévrose supérieure. Or son rôle est différent: l'aponévrose du releveur est surtout une aponévrose d'enveloppe. C'est pour cela qu'au terme d'aponévrose nous préférons les expressions plan fibreux superficiel ou inférieur, plan fibreux profond ou supérieur, qui éveillent mieux l'idée de planchers de séparation. Ces descriptions sont forcément un peu systématiques. Chez l'homme l'aponévrose moyenne présente deux feuillets contenant entre eux un plan musculaire important, qui n'existe pas chez la femme.

avec les autres en 8 de chiffre autour de l'orifice vaginal et rectal; les boucles du 8 sont reliées, l'une, en avant à l'arcade pubienne, l'autre en arrière à la pointe du coccyx et quelques-unes des fibres de cette dernière se prolongent jusqu'au faisceau coccy-pubien du releveur. La boucle antérieure, entourant le vagin, porte le nom de *constricteur du vagin*, la boucle postérieure celui de *sphincter externe de l'anus*. De ces dispositions il résulte que lorsque le constricteur du vagin entre en action, il rapproche la commissure postérieure de la vulve du pubis et, lorsque le sphincter anal se contracte, l'anus s'enfonce un

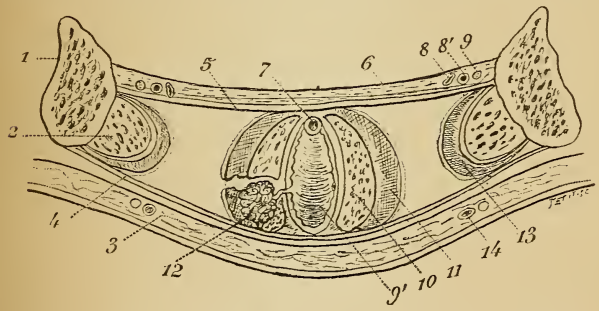

Fig. 149. — Coupe frontale du périnée de la femme (figure théorique).
1, branche ascendante de l'ischion; 2, corps caverneux du clitoris; 3, fascia sous-cutané; 4, plan fibreux inférieur ou aponévrose superficielle du périnée; 5 à 6, plan fibreux supérieur ou aponévrose périnéale profonde; 7, canal de l'urèthre; 8, 8', et 9, vaisseaux et nerf honteux internes, 9', vagin; 10, bulbe du vagin; 11, muscle constricteur du vagin; 12, glande vulvo-vaginale dégagée par section du bulbe et du constricteur du vagin; 13, muscle ischio-caverneux; 14, artère périnéale et nerf périnéal superficiels.

peu et est attiré en arrière vers le coccyx. Quand les sphincters agissent simultanément, ils forment une sorte de bande contractile qui bride les organes situés au-dessus.

Latéralement, et longeant les branches ischio-pubiennes, se voit un petit muscle, *l'ischio-caverneux*, qui constitue, de chaque côté, une gaine musculaire à chacune des racines caverneuses du clitoris (fig. 148 et 157).

Sur un plan supérieur aux muscles précédents, de chaque côté, se trouve un muscle triangulaire, allant de la tubéro-

sité de l'ischion, où est son sommet, sur les côtés du vagin où est sa base ; il envoie en avant et en arrière des faisceaux qui vont s'unir aux fibres des constricteurs de l'anus et du vagin. Ce muscle, *transverse du périnée*, forme une véritable sangle musculaire au plancher pelvien (fig. 157).

Vaisseaux et nerfs de la loge périnéale. — Dans cet espace se trouvent des artères, des veines, et des nerfs en

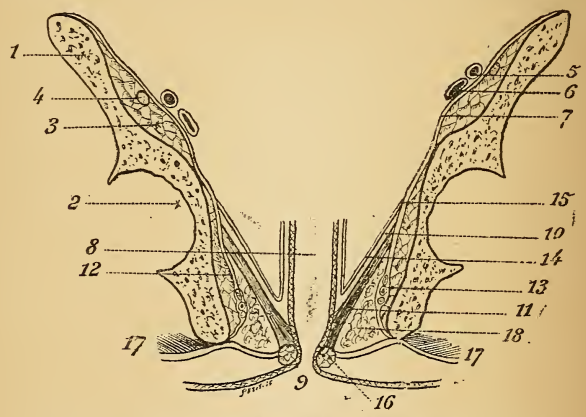

Fig. 150. — Coupe frontale du bassin passant par le rectum et l'anus montrant la fosse ischio-rectale.

1, os iliaque ; 2, cavité cotyloïde ; 3, muscle iliaque ; 4, nerf crural ; 5 et 6, artère et veine iliaque externe ; 7, fascia iliaca ; 8, cavité du rectum ; 9, anus ; 10, aponévrose d'enveloppe du releveur ; 11, releveur de l'anus ; 12, aponévrose obturatrice ; 13, vaisseaux et nerf honteux internes ; 15, arc tendineux de l'obturateur ; 16, sphincter de l'anus ; 17, grand fessier ; 18, fosse *ischio-rectale*.

assez grand nombre : ils sont surtout abondants autour des orifices.

Disposition des plans périnéaux. — Fosse ischio-rectale. — Le plan musculo-fibreux périnéal est à peu près horizontal (à l'état de repos) ; au contraire, le plan musculaire est fortement incliné. Entre ces deux plans, existe un espace considérable rempli de graisse molle : cet espace porte le nom de *fosse ischio-rectale* (fig. 150).

III. — DU BASSIN DANS SON ENSEMBLE

Conception du bassin obstétrical. — Les anatomistes ne considèrent en général que le bassin osseux, et c'est ainsi, qu'il est aussi généralement considéré dans les livres d'accouchement. Or, l'étude d'ensemble du bassin, étudié en vue des phénomènes qui s'y passent lors de l'expulsion du produit de la conception, ainsi comprise, est incomplète. Le professeur Pinard et son élève Boissard ont montré qu'il fallait surtout l'étudier au point de vue topographique.

Deux parties : segment dur et segment mou. — Pour l'accoucheur, le bassin se présente comme composé de deux parties; une dure, irréductible pendant l'accouchement, composée de pièces osseuses; l'autre, appendue à la précédente, à laquelle, à l'état statique (en dehors de l'accouchement), elle forme comme un fond, constituée par des parties molles; cette dernière partie se modifie complètement pendant la période ultime du travail. Elles ont un rôle différent lors des phénomènes de l'expulsion : l'une est *passive*, l'autre *active*. Nous examinerons : *a*) *le segment dur*, *b*) *le segment mou du bassin*.

Segment dur. Sa division. — Il est inégalement accessible. Sa portion inférieure est cachée par la saillie et le rapprochement des cuisses ; la portion supérieure émerge et fait saillie sous les téguments.

Ce sont aussi deux portions bien distinctes au point de vue de l'anatomie obstétricale; la portion inférieure forme le bassin proprement dit, *l'excavation pelvienne*, à laquelle conduit la première qui en est comme le *vestibule*.

Grand bassin. — Dessin de son contour à travers les parties molles. — Le vestibule de l'excavation pelvienne ou *grand bassin*, est formé surtout par les ailes des os iliaques.

Les crêtes iliaques forment de chaque côté sous la peau une ligne ondulée dont la partie moyenne est la plus élevée, et dont l'extrémité antérieure s'incline brusquement vers l'épine iliaque antérieure et supérieure toujours bien mar-

quée. Ce point de repère précieux se reconnaît en suivant le bord de la crête iliaque jusqu'à ce que les doigts sentent brusquement le terrain se dérober sous eux : ce point est l'épine iliaque recherchée.

En avant, le pourtour supérieur de la ceinture pelvienne dessine une large échancrure qui indique la limite inférieure de la région abdominale. Cette échancrure est plus ou moins large suivant l'écartement des épines iliaques; correspondant à l'évasement des fosses iliaques internes, elle indique, *a priori*, un bassin ample favorable à la gestation.

Ses parois. Sa forme. — Le grand bassin est formé, *en arrière*, par la dernière vertèbre lombaire, *latéralement*, par les fosses iliaque-internes, dont les bords viennent *en avant* se confondre avec les branches du pubis.

Il représente une sorte d'entonnoir osseux ouvert en avant : la paroi osseuse qui manque est remplacée par une paroi musculo-aponévrotique, *paroi abdominale*, qui favorise l'accommodation et la direction de la partie fœtale vers le petit bassin.

Ses dimensions. — Le grand bassin mesure en moyenne :

1° D'une épine iliaque antéro-supérieure à l'autre, 24 centimètres.

2° D'une crête iliaque à l'autre, au point où l'espace est le plus large, *diamètre bi-iliaque*, 27 centimètres.

Fonction du grand bassin. — Le grand bassin est le lieu où se passent les phénomènes de la gestation, préparatoires à l'expulsion. Le passage du grand bassin dans le petit bassin qui est au-dessous, constitue *l'engagement*.

Le grand bassin est le *bassin de la grossesse*, tandis que le petit bassin est le *bassin de l'accouchement*.

Petit bassin. Son importance obstétricale. — C'est le véritable bassin obstétrical, celui dont la connaissance parfaite de la forme et des connexions importe le plus.

Sa disposition. Comparaison de Tarnier. — Tarnier compare sa forme générale à un tonnelet défoncé à ses deux extrémités. C'est en effet son *aspect* à l'état sec. Réuni aux parties molles qui le complètent, et dont on ne peut le séparer au point de vue obstétrical, Tarnier l'a comparé à une

aumônière : le fond en carton de l'aumônière représente la partie osseuse, tandis que l'étoffe qui en forme l'ouverture, aplatie ou étirée en cône suivant les cas, représente les parties molles annexées à l'ouverture inférieure du petit bassin.

Sa forme. — La forme *exacte* du petit bassin, ou *excavation* pelvienne, a été donnée par le professeur Pinard qui en a fait des moules. Elle est grossièrement *cylindrique*, sacciforme, (grâce à son fond musculo-fibreux) (1).

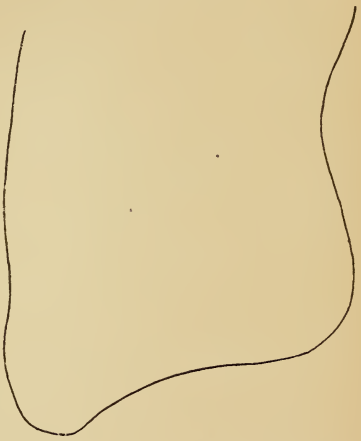

Fig. 151. — Forme de l'excavation d'après des moules obtenus par le professeur Pinard.

Circonférences du petit bassin ou détroits. — Le petit bassin présente une circonférence supérieure qui le fait communiquer avec le grand bassin (porte d'entrée) et une circonférence inférieure où s'insère le plancher musculaire, le fond du petit bassin.

Ces pourtours osseux portent le nom de DÉTROITS : *détroit supérieur*, *détroit inférieur* (2).

La région intermédiaire entre ces deux détroits constitue essentiellement le petit bassin et porte le nom *d'excavation*.

Détroit supérieur ou Défilé supérieur. Sa forme, ses limites. — Il fait communiquer le grand bassin avec le petit bassin, et constitue une partie étranglée entre les

(1) Ces expériences tranchent cette question si discutée dans tous les ouvrages classiques.

(2) Comme nous le verrons, ces dénominations, en rapport avec des données fausses sur le mécanisme de l'accouchement, ne sont pas exactes, appliquées aux *deux* orifices osseux, puisque le deuxième joue un rôle presque nul dans le cheminement de la partie fœtale. Nous leur conservons cependant ces dénominations classiques.

deux cavités : on peut l'appeler aussi *Défilé supérieur*.

Lorsqu'on sectionne les os pelviens au niveau de cet orifice, on voit que celui-ci présente à peu près la forme d'un cœur de carte à jouer.

Il est constitué d'avant en arrière, par le bord supérieur des pubis, l'éminence iléo-pectinée, l'articulation sacro-iliaque, les ailerons du sacrum et l'angle saillant sacro-vertébral. C'est la saillie de cet angle qui joue le rôle important dans la ceinture du détroit supérieur : c'est d'elle que dépend la difficulté du plus grand nombre d'accouchements dystociques.

Dimensions du petit bassin. — Les dimensions des différentes parties du petit bassin ont été prises avec le plus grand soin et l'on a considéré les mêmes diamètres pour chacune des parties qui le composent de façon à pouvoir les comparer entre eux.

On considère :

1° Un diamètre antéro-postérieur ;

2° Un diamètre transversal ;

3° Deux diamètres obliques, droit et gauche.

On a, pour ce faire, choisi des points de repère invariables.

Diamètres du détroit supérieur. — Antéro-postérieur. — Transverse. — Obliques. — Pour le détroit supérieur :

1° Le *diamètre antéro-postérieur* va du bord supérieur de la *symphyse pubienne*, à l'angle *sacro-vertébral*, ou promontoire. Il mesure 11 CENTIMÈTRES.

2° Le *diamètre transverse*, s'étend du *milieu de la ligne innominée*, d'un côté, au point correspondant de l'autre côté. A *l'état sec*, il mesure 13 centimètres et demi. A *l'état frais*, ce diamètre est diminué d'environ 2 centimètres et demi, par la présence des muscles psoas, et il ne mesure plus que 11 centimètres pouvant aller à 12 par tassement des parties molles.

3° *Diamètres obliques*. Ils s'étendent de l'éminence iléo-pectinée d'un côté à la symphyse sacro-iliaque du *côté opposé*. C'est le point de repère antérieur qui, en France, donne le nom au diamètre. Ainsi le diamètre oblique

droit s'étend de l'éminence iléo-pectinée *droite* à la symphyse sacro-iliaque *gauche;* le diamètre gauche de l'éminence iléo-pectinée *gauche* à la symphyse sacro-iliaque *droite*. Il importe de savoir qu'en Angleterre et en Allemagne, c'est au contraire, le point de repère *postérieur* qui détermine le nom du diamètre oblique; ainsi le diamètre oblique droit des auteurs anglais et allemands correspond à notre oblique gauche et *vice-versa*.

Ce diamètre a 12 centimètres. Il n'est pas diminué à l'état frais. On voit donc que, sur le vivant, les diamètres obliques et transverse ont à peu près la même longueur.

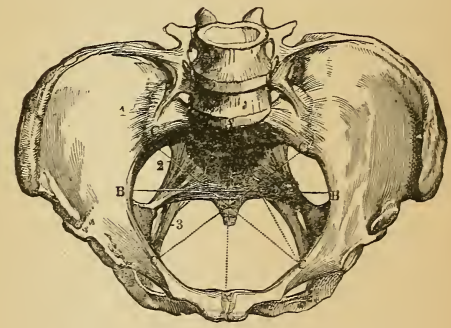

Fig. 152. — Bassin vu par sa face supérieure; diamètres du détroit supérieur.

AA, diamètre sacro-pubien antéro-postérieur; BB, diamètre bi-iliaque transversal; CC, diamètre oblique; A, C, distance sacro-cotyloïdienne; 1, ligament iléo-lombaire; 2, petit ligament sacro-sciatique; 3, grand ligament sacro-sciatique.

Détroit inférieur osseux. — C'est l'ouverture inférieure du petit bassin.

Ses limites. — Il est limité, en avant, par le bord inférieur de la symphyse pubienne et le ligament arqué de Lauth; latéralement, par le bord inférieur des épines sciatiques, en arrière, *par la pointe du sacrum*. (Voir les notes A et B ci-dessous.)

(Note A.) Cette conception du détroit inférieur *osseux* est celle qui résulte des recherches de Farabeuf et Varnier. Le détroit inférieur osseux classique passe par la partie inférieure de la symphyse pubienne, la branche périnéale de l'ischion et sa tubérosité, le bord inférieur du grand ligament sacro-sciatique, la *pointe du coccyx*. Tous ses diamètres étaient évalués à 11 centimètres. Ce qui différencie surtout les deux descriptions, c'est le report au sommet du sacrum, du point de repère postérieur. Le coccyx est ainsi éliminé

Ses dimensions. — Son diamètre *antéro-postérieur*, du bord inférieur de la symphyse pubienne à la face antérieure *du sommet ou pointe du sacrum*, mesure 11 centimètres 1/2 : *Diamètre sous-sacro sous-pubien*, de Farabeuf-Varnier.

Diamètres transverses :

1° *Bi-sciatique* ou *inter-épineux* étendu d'une épine sciatique à l'autre 10 c. (F.-V.)

2° *Bi-ischiatique* ou *pré-épineux* d'une tubérosité de l'ischion à l'autre 11 c. (F.-V.)

Le diamètre antéro-postérieur est donc le plus grand. (V. note A, p. 155.)

Son rôle. — Le rôle de ce contour osseux est minime dans l'accouchement, et, à ce point de vue, il mérite mal son nom. (Note B.)

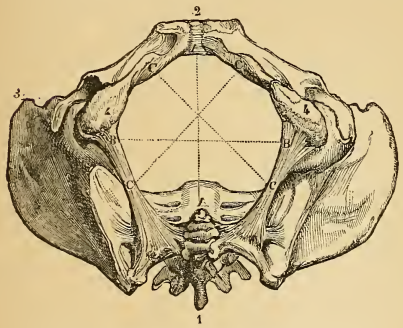

Fig. 153. — Bassin vu par sa face inférieure.

A, A, diamètre coccy-pubien classique ; B, B, diamètre bi-ischiatique transversal ; C, C, diamètre oblique ; 1, crête des apophyses épineuses du sacrum ; 2, symphyse du pubis ; 3, épine iliaque antérieure et supérieure ; 4, tubérosité ischiatique. (Diamètres d'après l'ancienne conception du détroit inférieur.)

Excavation. — Entre ces deux détroits se trouve la cavité même du petit bassin ou *excavation*.

du bassin osseux. Nous avons vu, en faisant l'anatomie du coccyx, que cette pièce osseuse est disposée presque horizontalement ; elle fait donc en réalité partie du *plancher pelvien*. De plus, cet organe est mobile et, pendant l'accouchement, il peut être considéré, suivant l'expression de Budin, comme une *partie molle :* il lui appartient donc naturellement. Cette conception plus rationnelle *anatomiquement* est aussi plus vraie *physiologiquement*

(Note B.) Ainsi compris, le détroit inférieur correspond à peu près au *détroit moyen* des Allemands qui, d'après Auvard, est constitué, en allant d'avant en arrière, par la partie antérieure du sacrum, les petits ligaments sacro-sciatiques (bord inférieur), les épines sciatiques, la ligne musculo-aponévrotique qui va des épines sciatiques au pubis, enfin le pubis : en somme, à peu de chose près, les insertions du releveur.

Elle présente quatre parois :

Une *paroi postérieure* formée par la face antérieure du sacrum.

Une paroi *antérieure* formée par le pubis et les branches ischio-pubiennes.

Deux parois latérales, formées par les surfaces cotyloïdiennes des os iliaques, les trous ovales, la région des échancrures sciatiques.

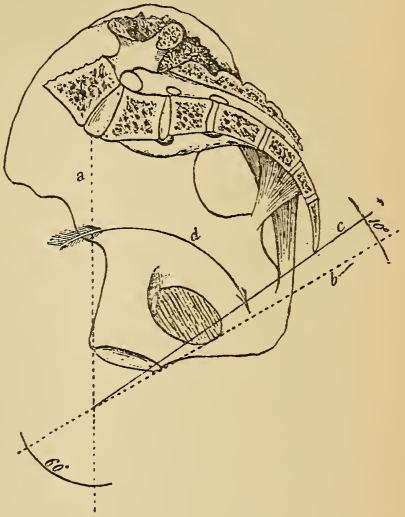

Fig. 154.
a, plan du détroit supérieur; *b*, horizon; *c*, plan du détroit inférieur.

Points forts et faibles. — L'excavation pelvienne, très résistante irréductible en avant, en arrière et latéralement dans la zone cotyloïdienne, l'est beaucoup moins sur les côtés, au niveau des trous ovales et près des échancrures sciatiques.

Inclinaison de l'excavation sur la colonne vertébrale. — L'excavation pelvienne est inclinée sur l'axe général du corps, représenté par la colonne vertébrale. L'inclinaison du bassin, déterminée par un plan fictif passant par le diamètre antéro-postérieur du détroit supérieur, est de 60° sur l'horizon.

Forme de son axe. — *L'axe de l'excavation pelvienne est représenté par une ligne droite* (Pinard) (1).

Direction de l'axe de l'excavation. — La direction de

(1) Et non par une ligne brisée, courbe, ou les différentes figures géométriques compliquées, rencontrées dans les auteurs.

cette ligne droite varie suivant que la femme est debout ou couchée. Dans la position *dorso-sacrée* (usitée en France), elle se dirige de haut en bas et d'avant en arrière. La tête fœtale arrivera donc directement sur le plancher pelvien.

Diamètres de l'excavation. — Le *diamètre antéro-postérieur* s'étend de la partie moyenne de la hauteur de la symphyse pubienne au milieu de la ligne qui unit la deuxième pièce du sacrum à la troisième; il mesure 12 centimètres.

Le *diamètre transversal* va d'un point correspondant au fond de la cavité cotyloïde d'un côté, au point homologue du côté opposé : 12 centimètres.

Les *diamètres obliques* vont du centre du trou sous-pubien au centre du grand trou sciatique : 12 centimètres.

Diamètres spéciaux à l'excavation. — On considère encore à l'excavation des diamètres diagonaux ou mixtes dont les points de repère appartiennent à deux plans différents. Il y en a trois. Ils sont *en pratique* de premier intérêt, surtout les deux premiers.

1° Le diamètre *promonto-sous-pubien* ou *sacro-sous-pubien* (Tarnier), qui unit le point de repère médian postérieur du détroit supérieur (*promontoire*) au point de repère médian antérieur du détroit inférieur osseux (*bord inférieur de la symphyse pubienne*). Il mesure de 12 centimètres à 12 centimètres et demi. C'est ce diamètre qu'on trouve dans la mensuration par le toucher.

2° Le diamètre *promonto* ou *sacro-pubien minimum* (1) qui unit le point de repère médian postérieur du détroit supérieur (comme dans le précédent) au point de repère médian antérieur de *l'excavation* (point postérieur de la symphyse pubienne sur le milieu de la *face postérieure* de la symphyse). Il mesure 9 centimètres à 9 centimètres et demi.

3° Le diamètre *coccy-pubien* va du bord inférieur de la symphyse à la pointe du coccyx; il a 8 CENTIMÈTRES ET DEMI,

(1) On lui donne le nom de sacro-pubien minimum, parce que quoique s'étendant, comme le précédent, du sacrum au pubis, il est diminué de l'épaisseur du pubis. C'est le vrai diamètre sacro-pubien utilisable.

(Boissard-Varnier) pouvant, pendant l'accouchement, aller à 10 centimètres, 10 centimètres et demi (1).

Segment mou. — Sa forme variable. — Le plancher pelvien, tel que nous l'avons décrit, vu par l'intérieur du bassin, est à l'état statique (à l'état de repos) légèrement cupuliforme à concavité regardant l'axe pelvien : c'est ainsi que le montrent les moulages (fig. 151). Mais, ce qu'il importe de connaître, c'est sa forme au moment de l'accouchement lorsqu'il se transforme en cavité musculaire.

Modifications à sa forme apportées par le passage du fœtus. — Au moment où la partie fœtale appuie sur le plancher pelvien, il change de forme. Le coccyx est rétropulsé, d'horizontal il devient presque vertical continuant la paroi postérieure du bassin osseux. Mais en même temps aussi s'allongent les parties sous-pubiennes. Le plan pelvien primitif s'est brisé en deux : un postérieur et un antérieur (le postérieur plus long) inclinés l'un sur l'autre. Le plan postérieur rencontre presque à angle droit le plan antérieur où se trouve la fente pubo-coccygienne.

Détroit inférieur musculaire. — Le périnée, au moment du passage de la partie fœtale, représente donc une gouttière dirigée vers la boutonnière pubo-coccygienne, orifice étroit de sortie de la cavité pelvienne. Cette fente constitue le véritable défilé inférieur : c'est le *détroit inférieur musculaire* (Farabeuf-Varnier) (2).

L'axe de ce défilé — ou axe de sortie — est obliquement dirigé d'arrière en avant et de bas en haut. Tandis que, la femme *étant couchée en dorso-sacrée*, l'axe du défilé supérieur est dirigé « vers les pieds de l'accoucheur », l'axe du

(1) Le diamètre coccy-pubien est en général placé parmi les diamètres du détroit inférieur. Le coccyx osseux faisant partie du plancher pelvien, ce diamètre est en réalité un diamètre diagonal. Suivant les auteurs classiques, ce diamètre mesure 11 centimètres pouvant aller par la rétro-pulsion à 13, 13 centimètres et demi. Ces dimensions étaient trop considérables. Pinard l'avait déjà indiqué (14 octobre 1874). Les recherches de Boissard, contrôlées par Varnier, les ont réduites à celles que nous donnons.

(2) L'exactitude de cette dénomination deviendra manifeste quand nous étudierons le mécanisme de l'accouchement.

défilé inférieur est dirigé « en l'air vers la face de l'accoucheur » (Farabeuf).

Variations de direction, l'axe du bassin mou. — Le bombement du périnée est la manifestation extérieure de la formation de ce nouveau bassin.

La forme du bassin musculaire varie à chaque instant

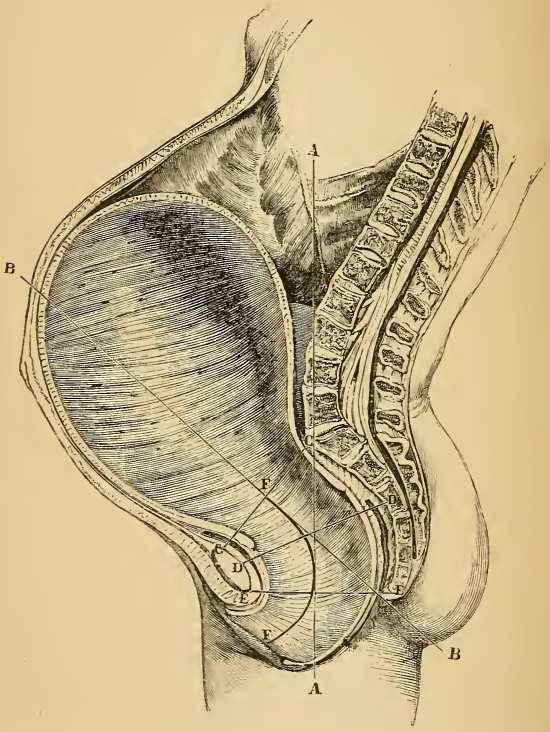

Fig. 155. — Directions des plans et des axes du bassin sur un bassin revêtu de ses parties molles au moment de l'accouchement.

C, C, plan du détroit supérieur montrant en même temps l'inclinaison de ce détroit par rapport à l'horizon; E, E, plan du détroit inférieur montrant la très légère inclinaison de ce détroit par rapport à l'horizon; D, D, plan de la partie moyenne de l'excavation; B, B, axe du détroit supérieur; A, A, axe du détroit inférieur; F, F, ligne représentant la direction de l'axe du défilé inférieur.

pendant toute la période d'expulsion; la direction de son axe variera donc aussi.

Elle variera encore suivant les *conformations périnéales*. Boissard a parfaitement montré que, si la fente pubo-coccygienne, détroit *inférieur musculaire*, est toujours située sur le plan antérieur, elle est loin d'occuper toujours la même hauteur. Elle est plus ou moins abaissée, plus ou moins élevée; dans ce dernier cas, le bord postérieur de la fente peut être très rapproché du pubis, d'où la diminution de l'espace utilisable du détroit inférieur musculaire. Il y a là une cause de dystocie due à l'orientation du détroit inférieur musculaire.

Des défilés de l'excavation. — En réalité l'ancienne notion des détroits doit être remplacée par celle d'un *défilé supérieur*, orifice supérieur de l'excavation et d'un *défilé inférieur*, orifice de sortie du bassin mou, fente pubo-coccygienne.

Orientation différente de leurs grands diamètres. — Si l'on considère la forme des défilés que devra franchir le fœtus, on voit que tous deux sont elliptiques. Mais, tandis que le grand axe du défilé supérieur est transversalement dirigé, ⬭, le grand axe du défilé inférieur est antéro-postérieur O. L'ovoïde fœtal devra donc changer d'orientation pour passer de l'un dans l'autre.

CHAPITRE II

ORGANES GÉNITAUX EXTERNES

Vulve. — Les parties génitales externes sont représentées par la *vulve*. Sous ce nom, on désigne l'ensemble des organes qui, les uns *entourent*, les autres *ferment* l'ouverture extérieure des voies génitales.

Organes vulvaires périphériques. — Les parties qui entourent cette ouverture sont constituées par deux replis cutanéo-muqueux, les *grandes* et les *petites lèvres*. Elles limitent la fente vulvaire. Elles sont surmontées par une éminence arrondie, couverte de poils, chez la fille pubère, ou *mont de Vénus*.

Vulve chez la petite fille. — Chez la petite fille, la direction de la vulve est verticale, et regarde directement en avant. La fente vulvaire est cachée par les grandes et les petites lèvres. La vulve est légèrement entr'ouverte à la partie *supérieure :* en bas, elle est fermée.

Vulve chez l'adulte. Son orientation. — Chez la femme pubère, la vulve est dirigée de haut en bas, et d'avant en arrière. Il y a, du reste, de grandes variétés individuelles : la vulve peut être tantôt plus reportée en arrière vers l'anus, tantôt reportée en avant vers le pubis; dans ce cas, les branches du pubis traversent la fente vulvaire : c'est aux femmes ainsi conformées qu'on donnait le nom de *femmes barrées*. Nous avons vu, à propos de la fente pubo-coccygienne, que cette disposition est peu favorable à l'expulsion fœtale. L'obliquité vulvaire est augmentée par des tentatives répétées de coït et par les accouchements.

Aspect général. — Chez la fille pubère et chez la femme, l'écartement des lèvres est faible, à la partie supérieure, et plus prononcé en bas : disposition inverse de celle observée chez la petite fille.

La vulve, chez la femme adulte, est recouverte de poils. Leur développement, qui accompagne celui de la puberté, semble en rapport avec le parfait développement des organes génitaux : ils manqueraient lorsqu'il y a absence des organes génitaux profonds (Martineau).

Grandes lèvres. — De chaque côté de la fente vulvaire qu'elles limitent, en dedans de la face interne des cuisses dont elles sont séparées par le pli génito-crural, sont les *grandes lèvres*, constituées par deux replis allongés. En haut, elles se réunissent immédiatement au-dessous du mont de Vénus et forment ainsi la *commissure antérieure* ou *supérieure* de la vulve; en bas, en s'unissant, elles forment la *commissure postérieure* ou *inférieure* encore appelée *fourchette*. La fourchette est une bride saillante, tendue, chez la jeune fille vierge, lâche, effacée, après des tentatives répétées de coït, parfois déchirée dans l'accouchement. La face externe des grandes lèvres, cutanée, est recouverte de poils; la face interne, muqueuse, est rouge ou rosée.

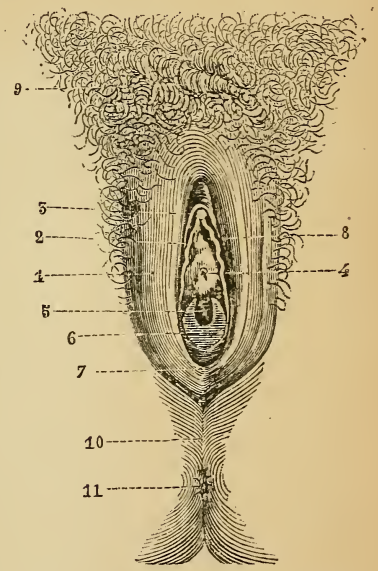

Fig. 156. — Organes génitaux externes de la femme

1, grandes lèvres; 2, petites lèvres; 3, clitoris; 4, méat urinaire; 5, orifice du vagin; 6, membrane hymen; 7, fourchette, 8, vestibule; 9, mont de Vénus; 10, périnée; 11, anus.

Les grandes lèvres sont quelquefois soudées sur une partie de leur étendue, en avant de la fourchette.

Dans l'épaisseur des grandes lèvres viennent se terminer les ligaments ronds.

Petites lèvres. — En écartant les grandes lèvres, on découvre deux autres replis, les *petites lèvres* ou *nymphes*, à surface muqueuse lisse et rosée.

En arrière et en bas, elles se soudent aux grandes lèvres vers le milieu de la hauteur de ces replis; en haut et en avant, elles se dédoublent en deux lames qui s'écartent comme les branches d'un Y: la lame supérieure s'unit à celle, du côté opposé, recouvrant le clitoris dont elles constituent le *capuchon;* la lame inférieure forme un petit repli au-dessous du clitoris nommé *frein du clitoris.*

Recouvertes ordinairement par les grandes lèvres, les petites lèvres assez souvent les dépassent : toute la partie qui déborde prend alors l'aspect de la peau. Elles peuvent quelquefois prendre des dimensions exagérées : c'est cette disposition qui constitue ce qu'on a appelé le *Tablier des Hottentotes.*

Les petites lèvres sont parfois soudées par malformation congénitale ; assez souvent, il ne s'agit que d'un accolement chez des nouveau-nés ou des petites filles. Quelquefois, cette soudure ou cet accolement a pu boucher l'orifice de l'urèthre et s'opposer à la miction.

Région médiane de la vulve. — Ces replis pairs limitent une région médiane, où l'on trouve, en allant de haut en bas, une petite région nommée *vestibule*, puis *l'orifice vaginal* avec son *hymen* ou ses débris, enfin, un petit espace nommé *fosse naviculaire.*

Vestibule de la vulve. — Le *vestibule* est un petit espace triangulaire limité par les petites lèvres. On y rencontre *le clitoris* et, au-dessous, l'ouverture de l'urèthre ou *méat urinaire.*

Clitoris. — Le *clitoris* est un petit organe érectile, qui tient profondément au niveau du plancher pelvien par deux racines, réunies en un seul petit corps terminé par une extrémité libre renflée, nommée *gland du clitoris.* Il est recouvert par le *capuchon du clitoris.*

Méat urinaire. Ses rapports. Sa conformation. — Le méat urinaire est situé au-dessous. Il est placé un peu au-dessus d'un petit renflement appelé *tubercule antérieur*

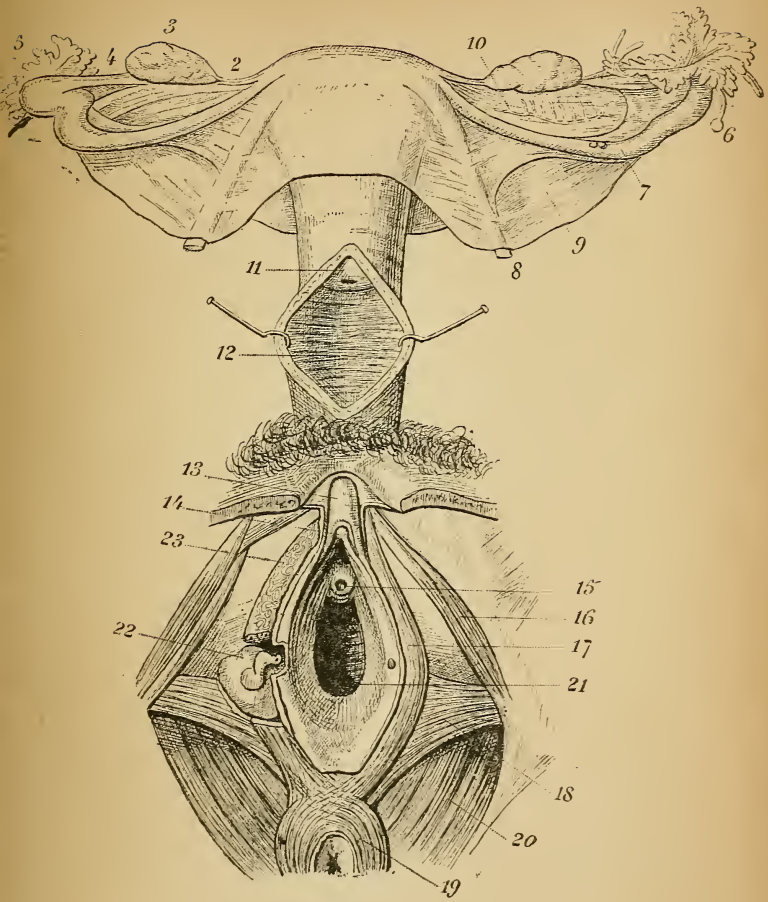

Fig. 157.

1, utérus ; 2, ligament utéro-ovarien ; 3, ovaire ; 4, ligament tubo-ovarique ; 5, pavillon de la trompe de Fallope ; 6, hydatite pédiculée de la trompe ; 7, trompe de Fallope ; 8, ligament rond de l'utérus ; 9, ligament large ; 10, organe de Rosenmüller ; 11, museau de tanche ; 12, cavité du vagin ; 13, capuchon du clitoris ; 14, clitoris ; 15, méat urinaire ; 16, muscle ischio-caverneux ; 17, muscle constricteur du vagin ; 18, muscle transverse du périnée ; 19, sphincter de l'anus ; 20, grand fessier ; 21, fosse naviculaire ; 22, glande de Bertholin découverte d'un côté seulement ; 23, bulbe du vagin.

du vagin, qui est un point de repère important dans sa recherche. Le méat urinaire se présente le plus souvent sous la forme d'une fente longitudinale; d'autres fois au contraire, il est très saillant, circulaire, entr'ouvert. On voit sur ses bords, surtout sur son bord inférieur, une petite crête médiane parfois prise pour un polype. La muqueuse de l'urèthre plissée, fait quelquefois saillie à l'orifice uréthral.

Sa direction. — Chez l'enfant, le méat regarde en avant; aussi, dans la miction, le jet de l'urine est dirigé directement en avant. Chez la femme, au contraire, le méat regarde en bas, d'où la possibilité pour elle d'uriner debout.

Sa situation chez certaines vieilles femmes. — Chez certaines femmes, chez celles qui ont eu de nombreux enfants, et chez les vieilles femmes, le méat urinaire est profondément caché et c'est presque dans le vagin qu'il faut l'aller chercher.

Orifice vulvo-vaginal. — Au-dessous du méat urinaire se trouve l'orifice *vulvo-vaginal.* Il s'étend du bord inférieur du vestibule à la fourchette. Très variable suivant les sujets cet orifice est, en partie, fermé chez les filles vierges par une sorte de diaphragme nommé *membrane hymen.*

Hymen. Sa disposition chez le nouveau-né et la petite fille. — L'existence de cette membrane est constante chez le nouveau-né, quoi qu'en aient dit Ambroise Paré et Buffon. A cette époque de la vie, l'hymen offre un très grand développement : l'on a pu même le prendre pour les petites lèvres.

Chez *la petite fille*, la membrane hymen n'est pas toujours facile à voir : tantôt elle est très profonde, en arrière des petites lèvres; tantôt très superficielle, formant, au-devant des petites lèvres normales, comme une nouvelle paire de petites lèvres en *cul de poule.* (Brouardel (1).)

Variétés d'hymens. — L'hymen offre des variétés de forme et de constitution.

Hymen labié. — On distingue : 1° La *forme labiée.* Dans

(1) Brouardel. *Membrane hymen; son examen, ses formes.* (*Gaz. des Hôpitaux*, sept. 1887.)

ce cas, on trouve deux valves, tantôt accolées et limitant une fente, tantôt empiétant l'une sur l'autre. Les valves s'étendent depuis le bulbe du vagin, en avant, jusqu'à la partie postérieure de l'orifice. C'est la forme fondamentale, celle qu'on voit presque toujours à la naissance, qui peut persister et dont les autres ne sont guère que des transformations.

Hymen ovalaire. — 2° Une deuxième variété est l'*hymen ovalaire* ou *annulaire*, qui résulte de la rétraction des deux valves. Parfois, cette rétraction est telle, que l'hymen n'est représenté que par un bourrelet qu'on sent avec le doigt.

Hymen coralliforme. — 3° Une troisième variété, est l'*hymen coralliforme*. Les valves sont trop amples et se plissent « comme les parois d'une blague à tabac fermée par une coulisse » (Brouardel). Ces plis donnent un aspect frangé au rebord hyménéal ; ce rebord peut même présenter des encoches, en général symétriques. Le fond du sillon qui sépare les deux plis est rose. Il faut se garder de prendre ces plicatures pour des déchirures.

4° Une quatrième variété est l'*hymen en croissant*.

Ordinairement cet hymen est mince alors que les autres sont épais. A l'examen, les jambes écartées, la membrane est très tendue; si on fait rapprocher les cuisses, la membrane hymen se replie en gousset et la pénétration du doigt est possible, sans amener de déchirure. Parfois les bras des croissants présentent chacun une encoche; leur siège, l'intégrité de leurs bords, empêchent de les prendre pour des déchirures.

L'hymen normalement n'obture pas complètement l'orifice vulvaire. Il présente une ouverture par où s'écoule le sang des règles. Chez le nouveau-né, elle permet l'introduction d'une bougie ayant $0^m,009$ de diamètre; chez une enfant de sept ans, d'une bougie de $0^m,01$ de diamètre, et chez une jeune fille nubile, du petit doigt, très facilement (Brouardel).

Il y a des anomalies :

1° L'orifice de l'hymen est séparé en deux par une bride médiane;

2° Il n'y a pas une ouverture, mais la membrane est percée de trous comme une passoire, *hymen criblé*, ou *punctiforme*.

3° Enfin l'hymen peut être imperforé, d'où des accidents de rétention des règles au moment de l'établissement de la puberté.

Déformations de l'hymen. — Les destructions de l'hymen consécutives au coït ne sont pas de règle absolue. Le coït peut quelquefois s'accomplir sans entraîner de déchirure de l'hymen, surtout si la jeune fille consent (Brouardel).

Hymen élastique. — L'élasticité de l'hymen peut être telle, que l'accouchement puisse se faire normalement, cette membrane étant presque intacte (1). Il peut donc y avoir des vierges-mères.

La fréquence de ces faits n'est pas absolument établie. Si Budin prétend avoir vu 13 fois sur 75, la persistance de l'hymen chez des primipares (2), Tarnier, sur plus de deux cent mille accouchements, ne l'aurait observée que deux ou trois fois (3).

Hymen fibreux. — L'hymen, par contre, peut être *scléreux, résistant*, nécessitant sa section avec l'instrument tranchant, la défloration étant impossible par les moyens ordinaires. D'après Budin, cette rigidité de l'hymen, en s'opposant à la dilatation progressive de la vulve, serait une des causes des déchirures du périnée pendant l'expulsion (4).

Hymen vasculaire. — L'hymen peut être *vasculaire* et des hémorrhagies graves, parfois mortelles, ont accompagné la défloration.

Origine de l'hymen. — L'hymen appartient en propre aux parties génitales externes : il a même origine, même développement (S. Pozzi). L'hymen ne représente pas,

(1) Budin. Deux petites fissures de l'hymen chez une primipare après l'accouchement d'un gros enfant (*Progrès médical*, 1887.)

(2) Budin. *Progrès médical*, 1879.

(3) *De la persistance de l'hymen pendant la grossesse*, par Joseph Destarasc. Th. Paris, 1890.

(4) Budin. *Semaine médicale*, mars 1889.

comme l'a prétendu à tort Budin, l'extrémité antérieure du vagin pénétrant dans le canal vulvaire, comme le fait le col de l'utérus dans le canal vaginal : la preuve en est qu'on a plusieurs fois constaté la présence de l'hymen dans le cas d'absence du vagin.

Homologie. — L'hymen représente le corps spongieux de l'homme, arrêté dans son développement. Cette origine explique ses anomalies de forme et de constitution : suivant l'abondance du tissu élastique, fibreux ou caverneux, il sera élastique, fibreux ou vasculaire (1).

Caroncules myrtiformes. — Cicatrisation linéaire. — Après la défloration, les débris cicatrisés isolément portent le nom de *caroncules myrtiformes*. Dans quelques cas rares il peut y avoir réunion des lambeaux et cicatrice linéaire (Laugier-Brouardel).

Glandes de Bartholin. — Vers la moitié environ de l'orifice vulvaire se trouve l'orifice du canal excréteur de deux glandes, une de chaque côté, nommées *glandes vulvo-vaginales* ou *glandes de Bartholin* (fig. 156). Ces glandes, situées entre le bulbe et le constricteur du vagin, sont de forme ovalaire et ont de 1 centimètre à 1 centimètre et demi dans leur plus grand diamètre.

Étroitesse de l'orifice vulvaire. — L'orifice ou anneau vulvaire, plus étroit et moins élastique que le canal vaginal qui lui fait suite, retarde la progression fœtale, parfois même s'y oppose ou ne livre passage que forcé et déchiré.

(1) S. Pozzi. *De la bride masculine du vestibule et de l'origine de l'hymen* (Mém. Soc. Biol., janvier et février 1884 ; *Gazette médicale*, février 1884 ; *Annales de Gynécologie*, avril 1884 et *Congrès des Soc. méd. de Copenhague*, 1884.

Adrien Pozzi et Grattery, *Progrès médical*, 1887.

CHAPITRE III

ORGANES GÉNITAUX INTERNES

La vulve conduit dans un conduit musculo-membraneux nommé *vagin*, où vient s'ouvrir la *matrice* ou *utérus* à laquelle sont attenant, profondément, les *ovaires* et les organes annexes. Nous étudierons successivement ces différentes parties.

A. — VAGIN

Vagin. Ses limites. Sa situation. Sa direction. — Le vagin est un conduit fibro-musculaire qui s'étend de la vulve à l'utérus en traversant le plancher pelvien : il se trouve placé entre la vessie, en avant, et le rectum, en arrière. Sa direction légèrement incurvée est à peu près verticale, la femme étant debout.

Sa longueur. — Le vagin mesure en moyenne de 6 à 8 centimètres : il est un peu plus long en arrière qu'en avant. Elle est variable du reste suivant les femmes.

Cavité vaginale. — A l'état ordinaire et normal, les parois du vagin sont accolées; sa cavité est virtuelle. Mais ses parois sont extraordinairement dilatables, beaucoup moins cependant aux deux orifices. Aussi, lorsqu'on a pratiqué une injection vaginale, y a-t-il toujours du liquide accumulé en arrière de la fourchette qu'on est obligé de déprimer pour le faire écouler. L'orifice supérieur est de même, en général, plus étroit, de sorte que la cavité vaginale est fusiforme.

Le pénis creuse quelquefois, jusqu'en arrière du col, une poche, *poche copulatrice*, *fausse route vaginale* de *Pajot*.

Orifice inférieur. — A son extrémité inférieure, le vagin traverse le plancher périnéal, et il est entouré, à son

orifice, par un collier érectile formé par les *bulbes du vagin* et le *constricteur du vagin*, puis par le *releveur-ano-coccygien*, dont il traverse la boutonnière pubo-coccygienne (fig. 157 et 149).

Orifice supérieur. — L'orifice supérieur reçoit une partie du col de l'utérus (portion vaginale). A ce niveau, les bords de l'orifice vaginal supérieur se replient en dedans et viennent s'insérer sur tout le pourtour du col de l'utérus, formant une rigole circulaire autour du col.

Culs-de-sac vaginaux. — Cette rigole est appelée encore *cul-de-sac vaginal*. On l'a, pour la facilité et la précision de la description, divisée en deux *culs-de-sac latéraux*, un *cul-de-sac antérieur* et un *cul-de-sac postérieur*, le plus profond de tous.

La paroi de ces culs-de-sac est, à l'état normal, assez souple et mince pour permettre au doigt explorateur de reconnaître les régions annexes du petit bassin.

Parois du vagin. — Le vagin ne présente en réalité que deux parois, antérieure et postérieure, et deux bords auxquels on donne parfois le nom de parois.

Paroi antérieure. — Cloison vésico-vaginale. — La paroi antérieure est en rapport de bas en haut avec l'urèthre puis avec la vessie auxquels elle est unie intimement par l'intermédiaire d'une cloison fibro-celluleuse, *cloison vésico-vaginale*. C'est ce rapport intime qui explique la possibilité d'une communication des deux cavités par une fistule *vésico-vaginale*, produite par la mortification des tissus placés entre le pubis en avant, la tête fœtale en arrière, lorsque le travail se prolonge (fig. 158).

Paroi postérieure. — La paroi postérieure est en rapport avec le rectum. Mais celui-ci décrivant une courbe à concavité postérieure, et le vagin une légère courbe à concavité antérieure, ils sont presque tangents. En bas ils limitent un espace triangulaire, une sorte de coin à base inférieure, c'est la cloison *recto-vaginale*.

Elle est formée de tissu cellulaire lâche qui permet le facile glissement de ces deux organes l'un sur l'autre.

En haut, dans l'écartement du vagin et du rectum,

pénètre un cul-de-sac du péritoine. Ce rapport, sur une longueur de 15 millimètres, *qui n'existe qu'en arrière*, est très important.

Bords. — Les bords ou parois latérales sont en rapport, de haut en bas, avec le plan fibreux supérieur (aponévrose moyenne) que le vagin traverse, le muscle releveur de l'anus qui y prend quelques insertions, la partie inférieure des ligaments larges. Ces bords ou parois sont côtoyés par les artères vaginales et des vaisseaux veineux.

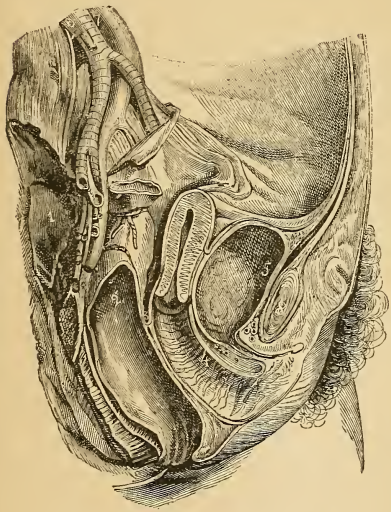

Fig. 158. — Organes génito-urinaires de la femme (coupe antéro-postérieure).

1, sacrum ; 2, rectum ; 3, cul-de-sac recto-vaginal du péritoine ; 4, vagin ; 5, vessie ; 6. artère iliaque primitive ; 7, veine iliaque primitive.

Structure. — Le vagin est composé de trois tuniques ou couches : une externe ou fibro-cellulaire, une moyenne ou musculaire, et une interne ou muqueuse.

La couche *externe* est formée de tissu conjonctif lâche, riche en fibres élastiques. Dans la *couche musculaire*, on peut distinguer une couche interne, la plus épaisse, de fibres longitudinales, une externe à direction circulaire, et une moyenne, intermédiaire, dont les fibres entre-croisées se relient aux deux premières.

La *muqueuse* qui tapisse le vagin se continue en haut avec celle du col de l'utérus, en bas avec celle de la vulve. Elle est sillonnée de replis. Les uns sont longitudinaux, plus nombreux en avant, où ils forment les *colonnes du vagin*. Plusieurs de ces plis convergeant en avant, comme

les lames d'un éventail, forment un tubercule situé un peu au-dessous du méat urinaire et nommé tubercule antérieur du vagin. Il y a aussi des plis transversaux qui croisent les plis longitudinaux et constituent ainsi, près de l'extrémité vulvaire, la *lyre du vagin*.

Cette muqueuse est très riche en papilles, extrêmement longues chez l'enfant nouveau-né, mais faisant une saillie peu accusée chez la femme qui a eu des rapprochements sexuels nombreux ou des accouchements. Elle possède un épais revêtement pavimenteux stratifié et aucune glande. Le liquide vaginal provient uniquement de la mue des cellules épithéliales.

Nerfs et vaisseaux. — Le vagin est très riche en terminaisons nerveuses, surtout près de son orifice vulvaire. On y trouve aussi des plexus, veineux et lymphatiques, serrés. (Voir *Vaisseaux et nerfs des organes génitaux*, p. 208.)

Vices de développement. — Le vagin peut *manquer*. Existant, il peut présenter des *anomalies*.

1° Il peut être *rudimentaire*, et n'être représenté que par un tout petit canal laissant passer le sang des règles.

2° Les parois du vagin peuvent être *accolées* sur une partie de leur étendue.

3° Il peut être *cloisonné* transversalement ou longitudinalement.

Le *cloisonnement transversal* est formé par des brides en forme de croissant ou de diaphragme. Elles peuvent s'opposer à la copulation, à la fécondation ou à l'accouchement et nécessiter leur section. L'accouchement peut parfois cependant se faire sans une intervention; mais, pour avoir trop attendu, on a vu survenir une rupture de l'utérus.

Le *cloisonnement longitudinal* forme les vagins doubles. Le cloisonnement peut être total ou bien partiel. Total, il coïncide souvent avec un utérus double. Il peut y avoir dans ce cas deux hymens ou un seul hymen. Les deux conduits sont alors de calibres inégaux et c'est dans l'un d'eux, le plus large, qu'est pratiqué le coït.

Dans certains cas d'utérus et de vagin doubles, un des

conduits vaginaux recevant en haut un col utérin est fermé en bas, d'où rétention des règles d'un côté, alors que l'écoulement se fait bien du côté opposé.

Le cloisonnement longitudinal peut être partiel, et c'est en général la partie supérieure de la cloison qui manque.

L'accouchement peut se faire malgré ces cloisonnements, longitudinaux. Pendant la grossesse, ils sont résorbés ou bien ils sont déchirés pendant l'accouchement, ou encore rejetés latéralement. Ils peuvent cependant former quelquefois un éperon qu'on est obligé de diviser.

Fonctions du vagin. — Le vagin est l'organe copulateur de la femelle. Le liquide qui lubréfie ses parois est variable comme quantité, suivant les femmes : il y a, à l'état normal, des vagins secs et des vagins humides.

Sécrétion vaginale. — Ce liquide est formé de sérosité contenant en suspension des éléments figurés, et beaucoup de cellules épithéliales. Ce liquide contient normalement des microbes indifférents; mais il contient aussi, presque toujours, des germes morbides venus du dehors, soit par la simple entrée de l'air, soit par le coït, soit même par les injections, et qui ne demandent qu'une occasion pour se développer. Ces conditions favorables à leur développement se trouvent réalisées par l'écoulement et la stagnation des liquides de la menstruation et de l'accouchement.

B. — UTÉRUS

Utérus. — L'utérus est l'organe essentiel de la gestation. Il est entouré des organes de la conception, ses annexes.

Sa forme générale et sa situation. — C'est un organe charnu et creux, présentant assez grossièrement l'aspect d'une poire aplatie d'avant en arrière, dont la grosse extrémité est dirigée en haut et qui repose sur sa pointe (fig. 157, 159).

Il est situé dans le petit bassin, entre la vessie et le rectum, fixé dans cette position par de nombreux ligaments.

Recouvert dans la plus grande partie de son étendue par le péritoine, il adhère en bas au vagin par son extrémité

inférieure qui s'insinue même dans la lumière de ce conduit. Son axe (fig. 159) ne se continue pas directement avec celui du vagin ; il forme avec cet organe un angle ouvert en avant. L'utérus est en même temps légèrement recourbé sur lui-même en avant, de sorte qu'un léger degré *d'anté-courbure* joint à un peu *d'anté-version* constituent sa situation normale. Celle-ci change du reste avec le degré de réplétion de la vessie qui, remplie, le repousse en arrière.

Dimensions. — Le poids et les dimensions de l'utérus

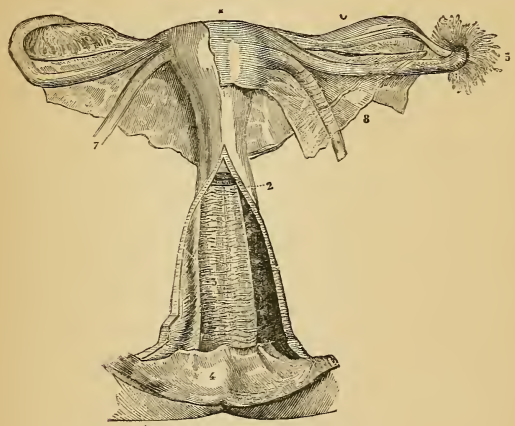

Fig. 159. — Organes génitaux de la femme.

1, utérus ; 2, col de l'utérus ; 3, vagin ; 4, vulve ; 5, pavillon de la trompe ; 6, ovaire ; 7, ligament rond ; 8, ligament large.

varient suivant qu'on a à faire à une multipare ou à une primipare chez laquelle les chiffres sont un peu inférieurs.

Le poids moyen de l'utérus à l'état de vacuité est d'environ 45 grammes.

Voici ses dimensions moyennes :

	VIERGES	NULLIPARES	PLURIPARES
Longueur. . . .	50 à 55 millim.	60 à 65 millim.	60 à 70 milim.
Largeur.	30 à 35 —	40 à 45 —	45 à 50 —
Épaisseur. . . .	20 à 24 —	22 à 23 —	23 à 26 —

Il y a augmentation temporaire de ces dimensions au moment des règles.

Ses deux portions. — L'utérus présente, un peu au-dessus de sa partie moyenne, un étranglement nommé *isthme de l'utérus*, qui le divise en deux parties bien distinctes, l'une supérieure, *corps de l'utérus*, et l'autre inférieure, *col de l'utérus*. L'utérus, pendant la grossesse, subit des transformations complètes portant sur ces deux régions. Aussi faut-il, dans l'étude particulière de l'utérus, considérer à part :

1° Le *corps de l'utérus;* 2° le *col de l'utérus* : *a*) à l'état de vacuité; *b*) à l'état de gestation ou gravide.

UTÉRUS A L'ÉTAT DE VACUITÉ

SURFACE EXTÉRIEURE DE L'UTÉRUS

Corps de l'utérus.

On lui considère une face *antérieure*, une face *postérieure*, deux *bords*, et un *fond*.

Face antérieure. — La face *antérieure* est en rapport avec la face postérieure de la vessie. Le péritoine revêt cette face, mais pas entièrement ; arrivé au niveau de l'union du corps et du col, il remonte sur la vessie, formant un cul-de-sac, cul-de-sac *vésico-utérin*, distant du vagin, chez l'adulte, de 2 à 3 centimètres (fig. 160).

Face postérieure. — La *face postérieure* est en rapport avec le rectum mais pas directement : entre ces deux organes descend un cul-de-sac du péritoine, bien plus profond que l'antérieur, qui s'étend jusque sur le vagin, *cul-de-sac recto-vaginal*.

Bords. — *Les bords latéraux*, cotoyés par les artères utérines, répondent aux ligaments larges.

Fond. — Le *fond*, rectiligne chez les nullipares, est légèrement bombé chez les femmes ayant eu des enfants. Il est en rapport avec les anses intestinales (fig. 161 et 157).

L'utérus profondément situé dans le petit bassin et éloigné

des parois abdominales ne peut être senti qu'en déprimant fortement celles-ci (fig. 160). A l'état normal, le fond de l'utérus ne dépasse pas le plan du détroit supérieur : il est situé au-dessous d'une ligne rasant le bord supérieur de la symphyse pubienne (Tillaux).

Col de l'utérus.

Le *col de l'utérus*, au lieu d'être aplati, a la forme d'un cylindre renflé à sa partie moyenne, de sorte qu'on a pu, morphologiquement, le comparer à un barillet. Nous avons vu la longueur moyenne de l'utérus en entier; mais cette longueur doit être répartie sur le col et le corps.

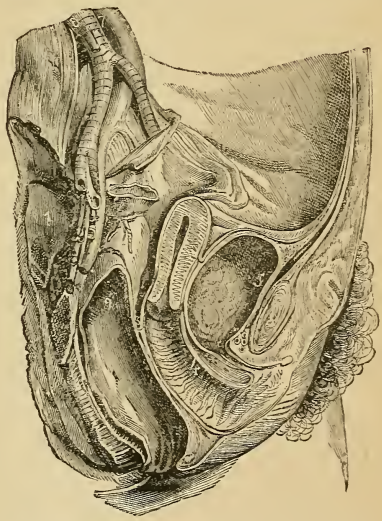

Fig. 160. — Organes génito-urinaires de la femme (coupe antéro-postérieure) utérus recouvert du péritoine formant un cul-de-sac antérieur en remontant sur la vessie et un cul-de-sac postérieur en remontant sur le rectum.

1, sacrum; 2, rectum; 3, cul-de-sac recto-vaginal du péritoine; 4 vagin; 5, vessie; 6, artère iliaque primitive; 7, veine iliaque primitive.

Leurs proportions respectives varient suivant l'âge des sujets. Chez la très jeune enfant, le col constitue presque toute la matrice; il reste à peu près stationnaire jusqu'à la puberté : pendant ce temps, c'est le corps qui se développe. Cependant, chez les vierges, le col est encore d'environ 3 millimètres *plus long* que le corps; les dimensions en longueur des deux portions *s'équivalent* chez la nullipare défloréé : le col est *moins long* que le corps chez la multipare.

Le vagin, nous l'avons vu, s'insère sur le col de l'utérus.

Division du col. — Cette insertion ne se fait pas à la limite exacte du corps et du col : le vagin s'attache sur le col *vers son tiers supérieur*, divisant le col de l'utérus en deux portions, une portion *sus-vaginale* et une portion *sous-vaginale* ou *museau de tanche*, la seule accessible au toucher et à la vue (fig. 157).

Les rapports généraux de la *portion sus-vaginale* sont les mêmes que ceux du corps. Elle est de plus côtoyée par les uretères

Museau de tanche. — Le *museau de tanche*, ou portion sous-vaginale, demande à être étudié plus longuement.

Ses formes. — Sa *forme* est variable : *conique*, *allongé* chez la vierge, il est *cylindrique*, quelquefois même plus renflé à son extrémité inférieure chez la multipare (*col en bouchon de champagne*).

Sa coloration. — Sa coloration, d'un *rose vif* chez la vierge et la nullipare, est d'un *rose pâle*, *blanchâtre* chez la multipare. Au moment de la période menstruelle, le col prend une coloration *violacée* qui s'accentue encore pendant la grossesse.

Sa consistance. — La consistance du col est *élastique* chez les nullipares ; elle est *résistante*, présentant des *nodosités cicatricielles dures* chez la multipare.

Son orifice. — Le museau de tanche est percé d'un orifice qui donne entrée dans la cavité du col de l'utérus : c'est l'orifice *externe* du museau de tanche. Chez les nullipares, il est *circulaire*, entouré d'un bourrelet charnu. Cet orifice peut être de dimensions très exiguës, à peine suffisant pour l'écoulement menstruel, et ne pas permettre la fécondation : dans ces cas, il est souvent placé au sommet de cols très pointus. Chez la femme ayant eu un accouchement, l'orifice a la forme d'une *fente transversale*, limitée par deux valves normales, *lèvre antérieure* et *lèvre postérieure* du col réunies par des commissures épaisses. Cette fente a une ou plusieurs encoches cicatricielles ; elles siègent le plus ordinairement à gauche, conséquence de la plus grande fréquence des positions gauches dans les accouchements qui les ont produites.

SURFACE INTÉRIEURE DE L'UTÉRUS

Comme la surface externe, elle présente une partie rétrécie, isthme du col de l'utérus ou *orifice interne du museau de tanche,* qui la divise en deux portions : *cavité du col* et *cavité* du *corps*. A l'état ordinaire, la cavité de l'utérus est à peu près virtuelle, les parois étant en contact.

Ses dimensions. — La profondeur de la cavité utérine est en moyenne de 5 cent. à 5 cent. 1/2 chez les nullipares de 6 à 6 1/2 chez les multipares (fig. 161).

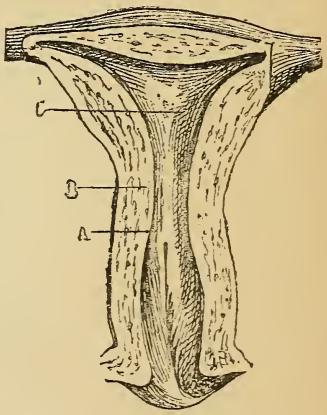

Fig. 161. — Coupe de l'utérus chez la femme vierge.

C, cavité du corps; de B à A, isthme de l'utérus. Au-dessous de A, cavité du col.

Cavité du corps. — La *cavité du corps*, de forme triangulaire, communique, par son sommet, avec la cavité du col, et par ses deux angles avec les canaux des trompes utérines. Les orifices utérins des trompes sont petits, ordinairement très resserrés. Le passage de liquide de l'utérus dans les trompes, expérimentalement possible, se fait cependant avec beaucoup de difficulté.

Cavité du col. — La *cavité du col* a la forme d'un barillet avec ses deux orifices, orifice externe et orifice interne, ce dernier entouré d'un sphincter musculaire : c'est à son niveau que siègent ordinairement les obstacles au libre passage de la cavité du col dans la cavité du corps (fig. 161).

Arbre de vie. — Sur les parois antérieure et postérieure de cette cavité, existe une crête médiane d'où partent des crêtes secondaires (*arbre de vie*). Ces *arbres de vie* ne sont pas superposés, mais situés un peu de chaque côté de la ligne médiane de façon à être juxtaposés (fig. 162).

STRUCTURE DE L'UTÉRUS

L'utérus est un muscle creux constitué par des fibres musculaires lisses, dont le tissu, grisâtre à l'état de vacuité, crie sous le scalpel et paraît homogène.

Épaisseur de ses parois. — L'épaisseur moyenne des parois est, d'après *P. Dubois*, de 8 millimètres pour le fond de l'organe, de 17 millimètres pour les faces antérieure et postérieure au milieu de la cavité du corps, et de 5 millimètres au niveau de l'insertion des trompes.

Revêtement externe et interne de l'utérus. — Les surfaces extérieure et intérieure de l'utérus présentent une sorte de tunique de revêtement.

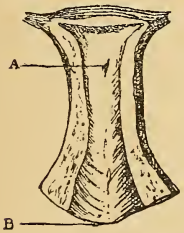

Fig. 162. — Utérus chez le fœtus.
De A à B, cavité du col; au-dessus de A, cavité du corps rudimentaire.

Revêtement extérieur ou péritoine. — La *tunique extérieure* est formée par le péritoine qui n'en revêt pas cependant toute l'étendue (Voir *Rapports généraux*, p. 183.)

La *tunique intérieure* est constituée par une muqueuse qui se continue en bas avec la muqueuse vaginale, en haut avec celle des trompes. C'est la plus épaisse de l'économie. Elle diffère de structure sur le corps et sur le col.

Muqueuse du corps. Inter-menstruelle. Menstruelle. — La muqueuse du corps de l'utérus à l'état de vacuité varie d'aspect *entre* ou *pendant* les époques menstruelles.

A). *Muqueuse inter-menstruelle.* — Elle est formée de cellules cylindriques envoyant profondément des prolongements en doigt de gant constituant ainsi des glandes qui sont entourées de fins réseaux capillaires.

B). *Muqueuse menstruelle.* — Quelques jours avant les règles, la muqueuse se gonfle, se ramollit, et les parties superficielles se desquament et s'éliminent.

Muqueuse du col. — Les *crêtes* des arbres de vie sont garnies de cellules cylindriques à cils vibratiles. Dans les *sillons*, les cils vibratiles disparaissent et on ne trouve plus

que des cellules muqueuses caliciformes. Ces glandes se bifurquent et se trifurquent profondément en nombreux culs-de-sac.

Les variétés suivant le siège. — Au *niveau de l'orifice externe*, la muqueuse change de constitution et prend celle qu'elle garde sur tout le museau de tanche : l'épithélium est pavimenteux, stratifié, soulevé par des papilles. Point de glandes.

Sécrétions du col. — Les cellules caliciformes de la cavité sécrètent un liquide ou mucus gélatiniforme pouvant constituer des masses demi-solubles, comme on les voit dans le bouchon muqueux qui oblitère le col pendant la grossesse. C'est ce liquide qui constitue les glaires.

UTÉRUS A L'ÉTAT GRAVIDE

Sous ce titre, nous ferons l'étude anatomique de l'utérus.

A. Pendant la grossesse ou *période d'augmentation* ;

B. Immédiatement après le travail, ou *période intermédiaire;*

C. Pendant les suites de couches, ou *période de régression.*

Pendant ces trois périodes, l'utérus subit des modifications :

1° Dans ses dimensions,

2° Dans ses formes,

3° Dans ses rapports,

4° Dans sa structure.

Chacune de ces modifications est distincte :

A. Pour *le corps.*

B. Pour *le col* de l'*utérus.*

GROSSESSE OU PÉRIODE D'AUGMENTATION

Corps de l'utérus pendant la grossesse. — C'est le corps de l'utérus qui, *pendant la gestation*, présente les modifications les plus importantes et les plus caractéristiques.

Son volume. — Il augmente considérablement de volume. Sa longueur, au 9me mois, peut atteindre 30 centimètres, et sa largeur de 22 à 24 centimètres. Cette augmen-

tation de volume est due surtout à sa *distension* puis à *l'hypertrophie* de ses éléments constituants. Mais cette augmentation de volume se fait surtout *en surface*, et les parois n'augmentent pas d'épaisseur pendant que l'utérus augmente de volume, au contraire, elles *s'amincissent* (Mauriceau, Tarnier, Pinard, Hofmeier).

Épaisseur de ses parois. — Variable suivant les points. — L'épaisseur moyenne des parois utérines, à la fin de la grossesse, varie de 2 à 8 millimètres.

A sept mois, l'épaisseur, vers le milieu du corps, est de 10 millimètres, et à trois mois de 15 millimètres (Hofmeier). Cet amincissement explique la facilité avec laquelle on peut toucher les parties fœtales ; il a pu même sembler, à quelques accoucheurs, tant elles étaient minces, qu'il y avait rupture utérine et sortie du fœtus dans la cavité abdominale.

Normalement cet amincissement n'est pas *égal* partout. La paroi utérine, mince vers le fond, se renfle à la partie moyenne pour diminuer ensuite sensiblement vers le col. Au niveau de l'insertion placentaire il y a un amincissement notable du muscle utérin (Pinard).

Segment supérieur. — Segment inférieur. — Les deux premières zones constituent le *segment supérieur* du corps de l'utérus, la troisième, le *segment inférieur*. La limite entre ces deux segments est marquée, dans l'épaisseur même de la paroi par une veine transversalement dirigée nommée veine de Kranz.

Le segment inférieur a une individualité propre, subit des modifications qui lui sont particulières, joue un rôle spécial, et il faut, dans l'étude du corps de l'utérus à l'état de gravidité, différencier ce *segment inférieur* du *segment supérieur* appelé encore tout simplement *corps de l'utérus*.

Capacité de l'utérus gravide. — La capacité de l'utérus, variable du reste suivant les cas, est, à terme, de 5 à 6 litres.

Son poids moyen, à terme est de 1,200 grammes.

Forme. — L'utérus, de triangulaire, devient piriforme, puis globulaire, formant une sorte de ballon auquel le col

est appendu comme une nacelle. Le fond est souvent un peu plus élevé du côté fœtal (Herrgott père).

Son orientation. — Obliquité et torsion. — Rapports généraux. — L'utérus, en se développant *s'incline*, en général, latéralement, et le plus souvent, à *droite;* plus rarement, il s'incline à gauche. Quelquefois, il ne se dévie pas et monte verticalement.

En même temps, il subit un mouvement de *torsion* qui porte la face antérieure à droite, tandis que la postérieure regarde à gauche et en arrière, amenant ainsi la face latérale gauche sous la paroi abdominale.

En augmentant de volume, l'utérus, contenu primitivement dans le petit bassin, le déborde et se met en rapport avec les fosses iliaques, puis avec les parois et les organes de la cavité abdominale.

Mais l'utérus est toujours séparé des parties environnantes par le péritoine, qui enveloppe le corps de l'utérus et redescend alors même sur le col en avant. Le péritoine est entièrement adhérent au segment supérieur; cette union intime cesse *juste* à la limite des deux régions, et il est faiblement uni au segment inférieur.

Outre ce rapport *général*, il y a des rapports *localisés*.

Rapports en avant. En arrière. En haut. — En *avant* (à la fin de la grossesse), l'utérus répond à la face postérieure de la vessie qui, pleine, peut remonter très haut; les liens qui unissent la vessie à l'utérus deviennent extrêmement lâches pendant la grossesse ; puis avec la paroi abdominale jusqu'au-dessus de l'ombilic; ce rapport est ordinairement immédiat, mais il y a quelquefois interposition du grand épiploon et d'anses intestinales. En *arrière*, il répond au rectum, à l'angle sacro-vertébral, aux premières branches sacrées, aux vaisseaux iliaques primitifs, puis, au-dessus, à la colonne vertébrale, à l'aorte, à la veine cave inférieure, aux fibres du diaphragme. En *haut*, le fond correspond au côlon transverse, à la grande courbure de l'estomac, au bord antérieur du foie et aux dernières fausses côtes. *Latéralement*, il touche aux vaisseaux iliaques internes et externes, aux nerfs obturateurs, au psoas iliaque.

enfin au côlon ascendant, à droite, au descendant, à gauche.

Structure. — Nous étudierons successivement les modifications de sa structure *musculaire*, de son *revêtement extérieur* ou *péritonéal*, et de son *revêtement intérieur*.

Éléments musculaires. — Pendant la grossesse, les éléments musculaires augmentent considérablement de volume, et sont de sept à onze fois plus longs et de deux à sept fois plus larges qu'à l'état ordinaire (Tarnier). Il y a de plus production de fibres nouvelles et augmentation du tissu conjonctif. Enfin, d'après Ranvier, à la fin de la grossesse, ces fibres, au lieu d'être absolument lisses, présenteraient une striation évidente.

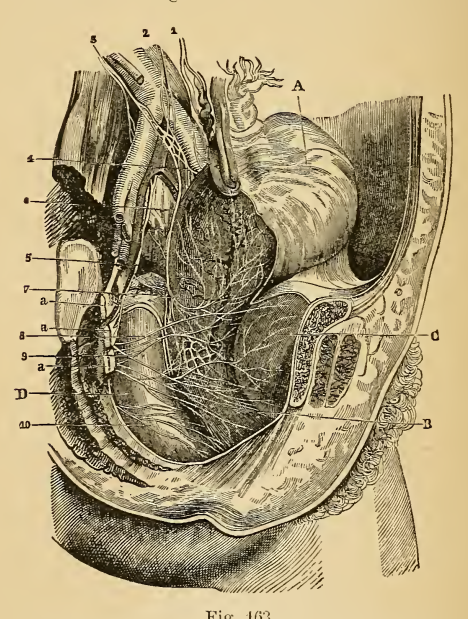

Fig. 163.
A, utérus gravide; B, vagin: C, vessie; D, rectum.

Trois couches. — On peut alors distinguer à l'utérus plusieurs couches :

A. Une *couche externe*, comprenant surtout une bande médiane qui passe en *anse* sur le fond de l'utérus et de chaque côté de laquelle émergent, comme des barbes de plume, des faisceaux musculaires serrés à direction transversale qui vont se perdre dans les ligaments larges.

B. Une *couche moyenne*, absolument spéciale au corps, composée de bandes entre-croisées et imbriquées en tous sens.

C. La couche *profonde* est formée de fibres annulaires horizontalement disposées, sauf vers le fond. Au niveau des orifices des trompes, au niveau de l'orifice interne du col elles forment un anneau, véritable sphincter, qui les entoure.

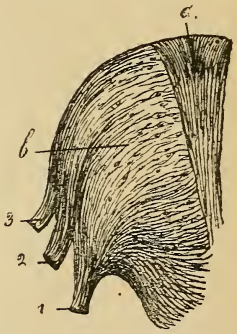

Fig. 164. — Disposition des fibres musculaires de la couche externe de la matrice.

a, faisceau longitudinal médian ; *b*, fibres transverses et fibres obliques ; leur prolongement en 1, ligament rond ; 2, trompe ; 3, ligament de l'ovaire.

Péritoine. — La tunique séreuse n'est pas seulement distendue, mais sa surface est considérablement augmentée par suite de l'hyperplasie graduelle de ses éléments constituants.

Muqueuse variable suivant les segments. — Quand on examine la face interne de la cavité du corps, on voit la muqueuse revêtir deux aspects (1).

Elle tapisse la face interne du segment supérieur sous forme d'une couche jaunâtre uniforme ; elle cesse d'exister à l'état de membrane continue à la limite la plus élevée du segment inférieur ; sur celui-ci, elle n'apparaît que sous forme de filaments épars.

Caduque. — La muqueuse de l'utérus gravide porte le nom de *caduque*, parce qu'elle tombe, est expulsée après l'accouchement. Les modifications de la muqueuse sont en

(1) Ceci résulte des examens pratiqués sur des femmes mortes pendant leur grossesse, par Thiede, Bandl, etc., et vérifiés par Démelin.

rapport intime avec ceux du développement intra-utérin de l'œuf.

L'œuf fécondé arrive dans l'utérus et se tapit dans la muqueuse turgescente qui bourgeonne, entoure l'œuf, l'enkyste.

Caduque ovulaire. — Caduque placentaire. — Caduque utérine. — Cette muqueuse bourgeonnante qui enveloppe l'œuf s'appelle *caduque ovulaire;* la portion de muqueuse sur laquelle repose l'œuf prend le nom de *caduque placentaire* (1). Le reste de la muqueuse porte le nom de *caduque utérine.* Mais, en se développant, la caduque *ovulaire* empiète sur la caduque utérine qui, au quatrième mois, disparaît, confondue avec la première.

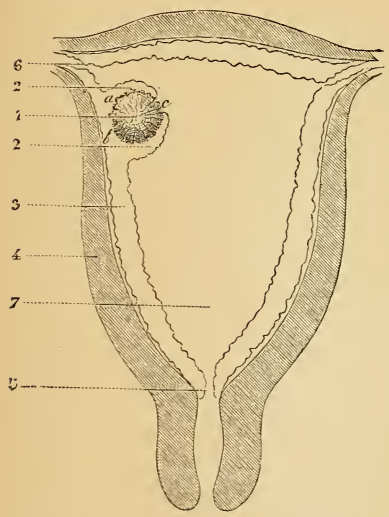

Fig. 165. — Formation de la membrane caduque.

1, ovule; 2, caduque réfléchie formée par le bourgeonnement de la muqueuse utérine au-dessus de l'ovule; *a, b, c,* muqueuse utérine ovulaire ou sérotine; 3, muqueuse utérine épaissie ou caduque directe; 4, parois utérines; 5, orifice interne du col de la matrice ; 6, orifice de la trompe droite.

Son évolution. — D'après Ruge, cette fusion se ferait de haut en bas, et serait moins parfaite vers les parties inférieures. Et même à la fin de la grossesse, cette union inférieure se détruirait, en partie, par suite des alternatives d'allongement et de raccourcissement auxquelles est soumis le segment inférieur sans cependant

(1) A cause des modifications ultérieures qu'elle présentera et qui contribueront à former le placenta.

qu'il y ait décollement de l'œuf : c'est ce qui expliquerait l'aspect de la muqueuse du segment inférieur à la fin de la grossesse, où on ne trouve plus que des filaments et des lambeaux de muqueuse (Litzmann, Démelin).

La caduque utérine (qui seule ici nous intéresse, la caduque ovulaire faisant partie de l'histoire de l'œuf), épaisse d'abord, s'atrophie ensuite et, au septième mois, est à peine épaisse de 1 millimètre.

Les cellules vibratiles disparaissent et sont remplacées par des cellules pavimenteuses qui tombent elles-mêmes par lambeaux et, à la fin de la grossesse, il n'y a plus que quelques cellules éparses.

Les glandes subissent la même évolution d'hypertrophie, d'atrophie et presque de disparition : il ne reste plus que l'extrémité des culs-de-sac encore tapissés d'épithélium.

Outre cette couche glandulaire aussi réduite en rapport avec la musculeuse, il y a un revêtement de cellules jeunes rondes.

COL DE L'UTÉRUS PENDANT LA GROSSESSE

Le col de l'utérus, à l'inverse du corps, subit ses plus notables modifications non pendant la gestation, mais pendant le travail.

Ses dimensions. — Jusqu'au milieu du neuvième mois, ses dimensions restent à peu près les mêmes ; dans la dernière quinzaine, le col est plus court, au toucher, *s'efface*. Ce raccourcissement est une apparence due à des phénomènes physiologiques qui modifient sa forme.

Sa consistance. — Le *col devient moins dur, il se ramollit.* — Ce ramollissement est progressif, allant de bas en haut.

Commençant environ vers le quatrième mois, sa marche, chez la primipare, est presque assez régulière pour marquer l'âge de la grossesse. Le ramollissement est toujours plus complet chez la primipare.

Il est probablement dû à des phénomènes de stase résultant de la pression de la tête sur le segment inférieur.

Son changement de situation. — Dans les premiers

mois, le col, suivant l'ascension de l'utérus, est remonté. Au contraire, il descend dans les derniers mois.

Il est presque constamment dirigé en haut et en arrière vers le sacrum : d'où de grandes difficultés pour l'atteindre par le toucher.

Sa déviation latérale, en général à gauche, est plus variable, et en rapport avec la présentation et la position.

Forme. — Il faut considérer : *a*) sa forme extérieure ; *b*) sa forme intérieure ou cavité.

a). *Forme extérieure.* Les modifications de sa forme extérieure sont surtout appréciables chez les primipares. D'abord conique, il devient fusiforme, par accumulation de liquide muqueux dans la cavité.

Chez les multipares, il reste cylindrique, se renfle même un peu en massue vers son extrémité libre.

b). *Forme intérieure ou cavité.* Pendant la grossesse, les orifices du col s'ouvrent lentement.

L'état de la forme intérieure du col ou de sa cavité dépend de l'ouverture de l'orifice externe et de l'orifice interne.

a). *Orifice externe.* Chez les *primipares*, sauf les cas exceptionnels ou provoqués par un toucher répété, le col est simplement entr'ouvert, admettant la pulpe du doigt : il est arrondi, mou au toucher.

Chez la multipare, on arrive bientôt à pénétrer dans le col. A huit mois et demi, le doigt peut arriver jusqu'à l'orifice interne.

c). *Orifice interne.* Dans les quinze derniers jours, il s'entr'ouvre chez les primipares et chez celles qui ont eu des pertes. (Stoltz, Tarnier, Blanc-Démelin). Pour M. Pinard, il resterait fermé jusqu'au moment du travail.

UTÉRUS IMMÉDIATEMENT APRÈS L'ACCOUCHEMENT

Hauteur moyenne de l'utérus. — Immédiatement après l'accouchement, l'utérus revient sur lui-même. A terme, il présente alors, en moyenne, de 18 à 20 centimètres de hauteur.

Son aspect variable suivant les portions. — Il présente alors deux portions d'aspect très différent. Une portion supérieure, ramassée, ferme, épaisse, et au-dessous une deuxième portion plus longue, flasque, flottante, mince.

Segment supérieur. — Segment inférieur et Col. — La première, dure, est formée du *fond* et du *segment supérieur de l'utérus*, la seconde — portion cervico-utérine — est formée par le *segment inférieur* et *par le col de l'utérus.*

Pour les anciens auteurs, cette seconde portion était uniquement composée par le col. C'est une erreur. Extérieurement la démarcation est difficile à faire, mais intérieurement, les zones du segment supérieur et du segment inférieur, sont nettement marquées par l'aspect différent de la muqueuse, car, après l'accouchement, la tunique musculaire n'est pas à nu, comme on l'avait prétendu.

La muqueuse du *segment supérieur* est fomenteuse, violacée, avec de petites plaques jaunâtres ou lambeaux de caduque; au point où s'insérait le placenta existe une plaque saillante, qui représente la trace de séparation du placenta et de l'utérus : on l'appelle la *plaie* placentaire. Celle du *segment inférieur* (débarrassée de la caduque) est rosée, lisse. La *muqueuse du col* est irrégulière, noirâtre, ecchymotique.

Répartition des dimensions utérines suivant les segments. — Après l'accouchement, sur 20 centimètres de hauteur totale de l'utérus, 13 centimètres appartiennent au segment supérieur, 7 centimètres environ à la portion cervico-utérine et sur ces 7 centimètres, 25 millimètres seulement dépendent du col.

Épaisseur. — L'épaisseur moyenne des parois de la portion dure de l'utérus est d'environ 3 centimètres, celle de la portion flasque, cervico-utérine, de 8 à 10 millimètres.

Poids. — Immédiatement après l'accouchement, l'utérus pèse environ 900 grammes.

UTÉRUS CONSÉCUTIVEMENT A L'ACCOUCHEMENT
PÉRIODE DE RÉGRESSION

Involution. — L'utérus, après avoir augmenté de volume,

va revenir progressivement à son état normal, *involuer*.

Les phénomènes qui accompagnent ce retour à l'état primitif portent le nom de *phénomènes de l'involution*.

Durée générale. — L'involution utérine, pour être *complète*, prend de *six semaines* à *deux mois*.

Durée variable. — Cette durée est du reste variable. Toutes choses égales d'ailleurs, elle est plus longue chez les parturientes âgées que chez les jeunes, chez les pluripares que chez les paucipares et chez les unipares.

L'involution est plus longue à se faire, lorsque le travail a été pénible, lorsque l'accouchement se fait avant terme, lorsque l'utérus était déjà malade. L'influence de l'allaitement sur la régression est loin d'être démontrée.

Modifications morphologiques. — Volume. — Augmentation passagère. — Le *volume* de l'utérus, qui diminue considérablement, dès que l'expulsion de l'œuf est faite, dès que l'utérus s'est vidé, *réaugmente* un peu pendant les *douze* premières heures (en dehors de toute complication), probablement par congestion des parois.

Diminution progressive. — A partir de ce moment, il diminue progressivement et régulièrement, d'à peu près 1 centimètre par jour, jusqu'à ce qu'il soit rentré dans la cavité du petit bassin et qu'il ne fasse plus saillie au-dessus du détroit supérieur, ce qui arrive du 12e au 15e jour. A partir de ce moment, la régression est plus lente.

Variable suivant les segments. — Voilà le phénomène général. Mais la marche de la régression est différente :

1° Sur le segment supérieur;
2° Sur le segment inférieur;
3° Sur le col.

1° Le segment supérieur suit la règle générale; la régression commence douze heures environ après l'expulsion.

2° Sur le segment inférieur, la régression commence un peu plus tard ou est moins rapidement active; elle ne devient manifeste qu'à la fin de la première semaine ou au commencement de la deuxième après l'accouchement, du 6e au 9e jour. A partir de ce moment, elle involue parallèlement au segment supérieur.

Pendant ces premiers huit jours, le segment inférieur resté mou, peut être comprimé par la *vessie pleine*, ou être aplati par le rectum rempli de matières dures ; les voies d'écoulement sont ainsi fermées, et il peut y avoir rétention dans la cavité utérine de caillots sanguins.

3° Le col ne commence, comme le segment inférieur, à involuer que vers la fin de la première semaine ou au commencement de la deuxième.

Tandis que pendant les premiers jours, les cavités du col et du corps semblent n'en former qu'une ; au 4e jour on commence à sentir un isthme qui les sépare (orifice interne).

L'orifice externe reste mou et accessible pendant une quinzaine de jours.

Modifications intimes. Séreuse. — La tunique séreuse, épaissie pendant la grossesse, reprend peu à peu son volume.

Éléments musculaires. — Les fibres musculaires hypertrophiées subissent les unes un travail d'atrophie, les autres de dégénérescence graisseuse et sont remplacées par de nouvelles fibres formées aux dépens d'éléments embryonnaires. Il se forme, en quelque sorte, un nouvel utérus.

Desquamation muqueuse. — Les parties les plus superficielles de la muqueuse subissent la dégénérescence granulo-graisseuse, se détachent des parties sous-jacentes et tombent dans la cavité utérine d'où elles sont expulsées, ce qui amène un état lisse de la surface de la cavité utérine.

Régénération muqueuse. — Puis se produit un second ordre de phénomènes, phénomènes de régénération de la nouvelle muqueuse dont le point de départ est la prolifération de l'épithélium des culs-de-sac glandulaires restés dans la profondeur et non éliminés.

La muqueuse utérine est régénérée au bout de six semaines.

Sinus veineux et thromboses. — Dans l'utérus gravide se trouvent des sinus veineux ; après l'accouchement le sang s'y coagule, il se forme des *thromboses*. Ces caillots deviennent fibrineux, sont pénétrés par des cellules épithéliales provenant de la prolifération de l'endothélium vascu-

laire puis par des capillaires de nouvelle formation; ces caillots s'organisent, se transforment en tissu conjonctif et il ne reste plus comme trace de leur existence que quelques cristaux d'hématoïdine et quelques amas de pigment.

Vaisseaux artériels. — Parmi les vaisseaux artériels, les uns restent dans l'état hypertrophique qu'ils ont acquis pendant la grossesse; d'autres sont obstrués par la prolifération de la couche conjonctive de la tunique interne; comme conséquence les fibres musculaires de la couche moyenne subissent la dégénérescence granulo-graisseuse et disparaissent.

VICES DE DÉVELOPPEMENT DE L'UTÉRUS

Absence. — 1° L'utérus peut ne pas se développer et manquer totalement (*rare*).

Utérus infantile. — 2° Il peut se développer incomplètement, rester rudimentaire (*utérus infantile, pubescent*).

3° Il peut présenter des *anomalies* de forme tenant à des

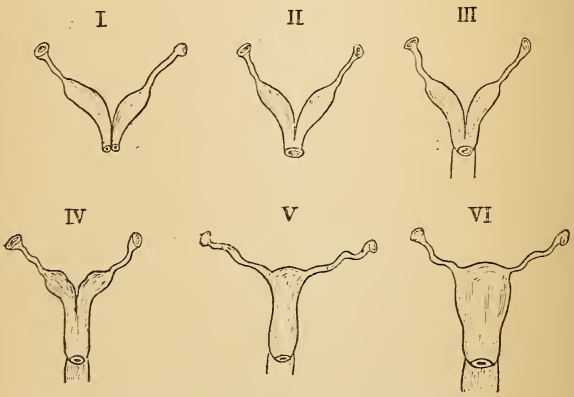

Fig. 166. — Développement de l'utérus.

De I à IV, on voit les deux tubes qui représentent les canaux de Muller, d'abord séparés, s'accolant de plus en plus jusqu'à se confondre. On n'a qu'à comparer avec les fig. I, II, III de la planche suivante pour voir que ces étapes du développement correspondent aux différentes anomalies, V et VI représentent l'utérus développé.

arrêts dans son développement, et qui sont expliquées par son mode normal de développement. L'utérus (avec le vagin) est formé par l'adossement et la fusion de deux conduits (canaux de Muller) en un seul. D'où la possibilité et l'explication des anomalies suivantes :

Utérus double. — *a*). L'utérus peut rester *double* : il y a deux cavités utérines et un ou deux vagins.

Bi-Corne. — *b*). L'utérus, simple dans sa partie inférieure,

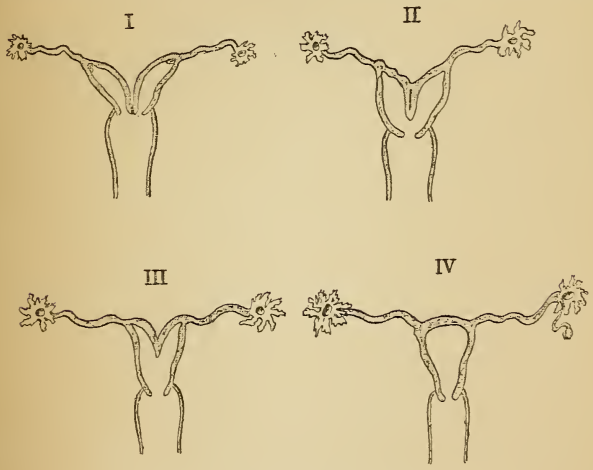

Fig. 167. — Malformations de l'utérus.
I, utérus double (ressemble à celui de l'écureuil) ; II, utérus cordiforme (comme chez le rat) ; III, utérus bi-corne (comme chez la vache) ; IV, utérus normal de la femelle de l'homme et du singe.

est bifurqué supérieurement (cavité utérine en Y) : *utérus bi-corne* (fig. 166 et 167).

Utérus septus et cordiforme. — *c*). La cavité utérine n'est plus double, mais divisée, dans toute sa longueur, *uterus septus*. Il y a alors un vagin unique, quelquefois divisé lui aussi. Ou bien encore la cloison utérine n'est que partielle ; on a dans ce cas l'*utérus cordiforme*.

Physiologie générale de l'utérus. — L'utérus est essentiellement un organe musculaire.

Sensibilité de l'utérus. — Sa sensibilité, assez obtuse pendant l'état de vacuité s'exalte au moment de la grossesse. Les excitations directes peuvent provoquer ses contractions, faites soit à sa surface (pressions, frottements), soit à l'intérieur de sa cavité.

Excitabilité de l'utérus. — Les excitations même localisées, peuvent provoquer sa mise en activité totale. Des excitations portées sur le col seul suffisent pour provoquer la contraction de tout l'utérus.

L'accumulation de l'acide carbonique dans le sang provoque les contractions utérines; le fait a été parfaitement établi par Brown-Séquard. Aussi dans les cas d'asphyxie de femmes enceintes, trouve-t-on presque toujours, à côté de la mère, un fœtus nouveau-né.

Contractions utérines, leur durée. — L'utérus étant un muscle lisse, ses contractions sont lentes, mais d'une *lenteur extrême* et toute caractéristique De tous les muscles à fibres lisses, c'est celui qui se contracte le plus lentement. La durée totale d'une contraction utérine est d'environ 106 secondes (près de deux minutes).

Leur direction. — D'après Shatz, la contraction de l'utérus est péristaltique et se dirige de l'orifice des trompes (ou fond de l'utérus) vers le col.

Pression intra-utérine. — L'on a mesuré la tonicité musculaire de l'utérus. A l'état de repos, la pression intra-utérine est de 35 millimètres de mercure. Si on élimine la part qu'y prend la compression des parois abdominales, la pression due à la seule tonicité utérine reste d'environ 20 ou 25 millimètres. Au moment des contractions, elle s'élève de 10 à 12 millimètres.

On a de plus mesuré, *en poids*, la pression exercée par les contractions de l'utérus gravide. Elle a été trouvée égale à 88 kilogrammes. Si l'on y joint la pression adjuvante des parois abdominales, on a une pression totale de 154 kilogrammes.

Mais toute cette pression ne s'exerce pas sur le fœtus; une partie se dissémine sur les parois latérales. Pour avoir une idée de la pression qui s'exerce sur la tête fœtale, il

faut la considérer comme faisant partie de la paroi utérine. Polaillon a trouvé que, pour une section de 11 centimètres, la pression, à chaque contraction, est égale à 10 kil. 450 (1).

MOYENS DE FIXITÉ DE L'UTÉRUS

L'utérus repose sur le plancher pelvien; c'est un puissant moyen de soutien. Quand le plancher cède, l'utérus

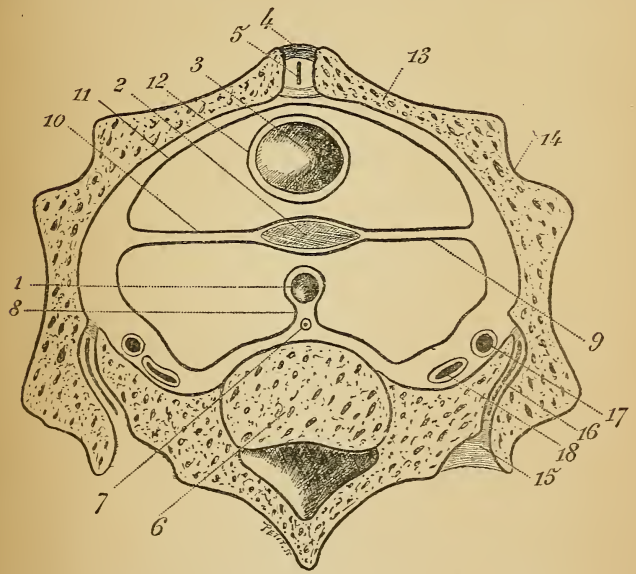

Fig. 168. — Coupe transversale du bassin de la femme.

1, rectum; 2, utérus; 3, vessie; 4, symphyse du pubis; 5, synoviale rudimentaire de l'articulation des pubis; 6, première vertèbre sacrée; 7, artère sacrée moyenne (aorte caudale); 8, mésorectum; 9, feuillet postérieur et 10, feuillet antérieur des ligaments larges de l'utérus; 11, péritoine pariétal; 12, péritoine vésical; 13, branche horizontale du pubis; 14, cavité cotyloïde; 15, ligament sacro-iliaque profond ou interosseux; 16, synoviale de la symphyse sacro-iliaque; 17, artère iliaque externe; 18, veine iliaque externe.

tend à se déplacer L'utérus est en outre fixé et orienté par des liens fibro-musculaires qui l'unissent aux parties

(1) Polaillon, *Archives de Physiologie*, 1880.

voisines, et le maintiennent comme les cordages d'un navire en maintiennent le mât : ce sont les *ligaments de l'utérus*.

Ligaments de l'utérus. — Ces ligaments sont disposés par paires et symétriquement : deux ont leur point d'attache latéralement, *ligaments larges*, deux en arrière, *ligaments utéro-sacrés ;* deux, en avant, ligaments *ronds*.

Ces ligaments sont recouverts par le péritoine, qui passe sur eux, à la manière des draps que les blanchisseuses étalent sur les cordages. Ils font saillie sous le péritoine, et entre ces saillies le péritoine se déprime, formant des *fossés* ou *fossettes*.

Ligaments larges. — Les ligaments larges, étendus transversalement de chaque côté de l'utérus, forment une cloison *creuse*, qui contient l'utérus et des annexes de l'utérus ; cette cloison divise la cavité pelvienne en deux parties : une, *antérieure*, qui contient la vessie ; une, *postérieure*, qui renferme le rectum.

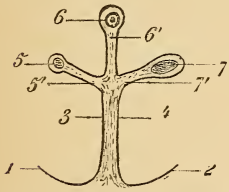

Fig. 169.— Coupe antéro-postérieure et verticale du ligament large de l'utérus.

1 à 3, feuillet antérieur ; 2 à 4, feuillet postérieur du ligament large ; 5, ligament rond de l'utérus ; 5', aileron antérieur du ligament large ; 6, trompe de Fallope ; 6' aileron moyen ; 7, ovaire ; 7', aileron postérieur du ligament large.

Leur constitution. — Ils sont essentiellement formés de deux feuillets minces de fibres musculaires étalées. Ces ligaments larges sont l'expansion des fibres musculaires superficielles de l'utérus, recouverte du péritoine.

Leur forme. — Bord supérieur. — On considère aux ligaments larges un *bord supérieur*, subdivisé en trois replis ou *ailerons :* un, *antérieur*, qui renferme le ligament rond ; un *moyen*, le plus élevé, qui contient la trompe de Fallope ; un, postérieur, le plus mobile, contenant l'ovaire et le ligament utéro-ovarien (fig. 168 et 169).

Bord inférieur. — Le *bord inférieur* répond à l'aponévrose pelvienne. Il n'est point fermé par un dédoublement aponévrotique, mais ouvert, communiquant avec le tissu cellulaire ambiant.

Culs-de-sac vésico-utérin et recto-vaginal. — Les deux feuillets péritonéaux, à ce niveau, se recourbent pour remonter, en avant, sur la vessie, formant le cul-de-sac *vésico-utérin*, en arrière, sur le rectum, constituant le cul-de-sac *recto-vaginal*.

Bords latéraux. — Le *bord interne* répond à l'utérus et le *bord externe* se continue avec le tissu cellulaire pariétal.

Entre les deux lames des ligaments larges dont nous avons vu la constitution, se trouvent du tissu cellulaire, des vaisseaux pour l'utérus, et les organes qu'ils contiennent dans leur dédoublement, ovaire, trompe et ligaments ronds.

Les ligaments larges constituent plutôt une gaine enveloppant l'utérus et ses annexes immédiates, qu'un véritable moyen de contention.

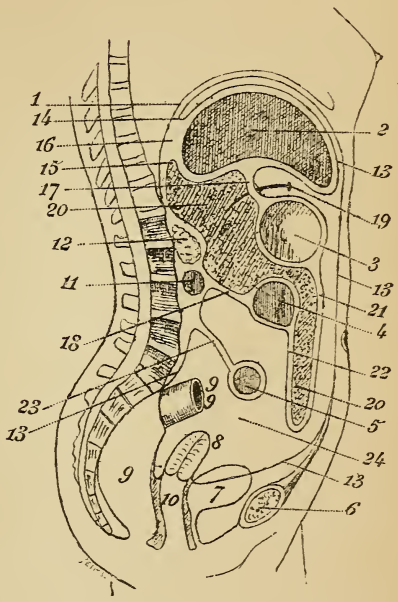

Fig. 170. — Coupe sagittale médiane de la cavité abdomino-pelvienne.

1, diaphragme ; 2, foie ; 3, estomac ; 4, côlon transverse ; 5, intestin grêle ; 6, pubis ; 7, vessie ; 8, utérus ; 9, rectum ; 10, vagin ; 11, duodénum (troisième portion) ; 12, pancréas ; 13, 13, péritoine pariétal ; 14, ligament coronaire supérieur ; 15, ligament coronaire inférieur ; 16, bord postérieur du foie dépourvu de péritoine ; 17, épiploon gastro-hépatique ; 18, méso-côlon tranverse ; 19, épingle engagée dans l'hiatus de Winslow ; 20, 20, arrière-cavité des épiploons ; 21, feuillet antérieur et 22, feuillet postérieur du grand épiploon ; 23, mésentère ; 24, grande cavité péritonéale.

Modifications dans leur orientation suivant l'état de la vessie. — Quand la vessie est pleine, elle refoule en arrière l'utérus, et la lame antérieure des ligaments larges se tend ; quand elle

est vide, l'utérus revient à sa position normale. Il y a là une sorte de mouvement de balancement autour d'un axe tranversal représenté par leur bord inférieur.

Modifications pendant la grossesse. — Pendant la grossesse, l'utérus dédouble les ligaments larges, qui participent à l'hypertrophie de l'organe maternel. Après l'accouchement, ces lames s'accolent de nouveau, et subissent aussi l'involution.

Ligaments utéro-sacrés. — Cavité de Douglas. — Ce sont deux forts ligaments falciformes dont la concavité regarde en haut et en dedans. Ils partent de la face postérieure du col de l'utérus, embrassant le rectum dans leur concavité, et vont se fixer aux troisième et quatrième vertèbres sacrées, et même plus haut, quelquefois jusque sur la colonne lombaire, d'où le nom de ligaments *utéro-lombaires* que leur a donné Huguier. Dans leur trajet, ils soulèvent le péritoine et forment ainsi deux replis qui interceptent entre eux une cavité nommée *cavité de Douglas*. Ils sont formés de fibres musculaires, émanation de l'utérus et de tissu conjonctif.

Ce sont les plus puissants des ligaments de l'utérus. Ils opposent une très grande résistance à l'abaissement de cet organe. Leur tiraillement est douloureux et on lui a attribué les douleurs de reins dont se plaignent si souvent les femmes dans le cours de la grossesse.

Ligaments ronds. Leur trajet. — Canal de Nück. — Les ligaments ronds naissent des angles supérieurs et des bords latéraux de l'utérus pour constituer un cordon arrondi long de 12 à 15 centimètres, qui se porte vers le canal inguinal, le traverse et va se perdre, en se dissociant, dans la partie supérieure de la grande lèvre correspondante. Ils diminuent d'épaisseur de leur origine à leur terminaison : ils sont légèrement fusiformes.

Dans leur *trajet abdominal*, ils sont enveloppés par le péritoine ; mais au moment où ils s'engagent dans le trajet inguinal, la séreuse les abandonne. C'est tout à fait exceptionnellement qu'on trouve la persistance d'une disposition observée chez le fœtus où il y a, dans la grande

lèvre, une gaine péritonéale appelée *canal de Nück* (Duplay, Beurnier) (fig. 170).

Modifications pendant la grossesse. — Le ligament rond, pendant la grossesse, participe à l'hypertrophie génitale, mais d'une façon *variable, suivant le niveau auquel on le considère.* La *portion inguinale* s'accroît très peu ; les modifications sont d'autant plus considérables qu'on se rapproche de l'extrémité utérine (Beurnier).

Structure. — La structure des ligaments ronds est aussi variable suivant les points de son trajet.

Le ligament rond est essentiellement un cordon musculo-élastique ; mais, dans sa portion abdominale, et plus on approche de sa racine utérine, il contient une très grande quantité de vaisseaux artériels et veineux, surtout de ces derniers, qui donnent par endroits, sur les coupes, l'aspect du tissu érectile.

Des fibres musculaires, toutes lisses, et du tissu conjonctif et élastique composent presque exclusivement l'extrémité vaginale (1).

Plancher pelvien. — Ces différents ligaments maintiennent l'utérus ; mais le soutien peut-être le plus efficace est le plancher périnéal. Il faut se rappeler que l'axe de l'utérus ne coïncide pas avec l'axe du vagin et qu'il est incliné fortement sur la paroi postérieure du vagin. Or, celle-ci est placée sur un plan supérieur à celui du plancher pelvien, qui lui sert de moyen d'appui. L'utérus ne repose donc pas dans le vide comme on pourrait croire, puisqu'il ne correspond pas à l'orifice vaginal. Mais que celui-ci soit agrandi par une déchirure ou par une ampliation excessive du vagin et de la fente pubo-coccygienne et l'utérus sera peu soutenu et aura une tendance à s'engager dans le conduit vagino-vulvaire et à s'échapper au dehors. (*Prolapsus. Chute de la matrice.*)

A l'utérus sont annexés des organes dont le rôle est intimement lié à sa fonction et qui sont contenus, comme lui, dans le dédoublement des ligaments larges : ce sont les *trompes et les ovaires.*

(1) *Ligaments ronds de l'utérus*, par le Dr Louis Beurnier.

C. — TROMPES UTÉRINES

Trompes utérines. — Les *trompes utérines*, ou *trompes de Fallope*, sont deux conduits qui s'étendent des angles supérieurs, ou cornes de l'utérus, jusque sur les côtés du petit bassin.

Leur situation. — Elles sont situées dans l'aileron moyen des ligaments larges (fig. 169).

Leur trajet. — D'abord transversalement dirigées, elles décrivent quelques flexuosités, puis finissent par se recourber en bas (1), en arrière et en dedans pour se rap-

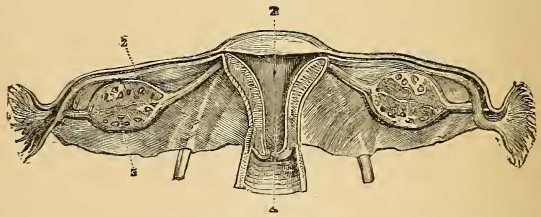

Fig. 171. — Cette figure montre les ligaments larges étalés.
L'utérus et le vagin sont ouverts ainsi que les trompes et les ovaires fendus suivant leur grand diamètre. On voit par transparence, puis dépassant le bord du ligament large, les ligaments ronds coupés.
1, cavité de l'utérus ; 2, canal de la trompe ; 3, ovaire ; 4, cavité du col utérin et du vagin.

procher de l'ovaire auquel elles sont unies par un tractus fibro-musculaire, important pour la fécondation, ou *ligament tubo-ovarien.*

Longueur. —Leur longueur moyenne est de 7 à 12 centimètres.

Leur forme. — Ce conduit va en s'élargissant à mesure qu'il se rapproche de l'ovaire, où il s'épanouit en s'évasant par un *pavillon :* de cette conformation est même venu le nom de *trompe.* On a divisé la trompe en trois parties, un segment *externe*, *moyen et interne.*

Portion intra-utérine ou segment interne. — Le seg-

(1) *En bas*, parce que l'aileron moyen est sur un niveau plus élevé que l'aileron postérieur ou ovarien.

ment interne ou portion *intra-utérine*, de 1 millimètre environ de diamètre, communique avec la cavité utérine. Cette communication *anatomique* est un *pas* très difficile à franchir : d'expériences entreprises par Doléris, il résulte que les injections poussées dans la cavité utérine passent très exceptionnellement et très difficilement dans le canal des trompes. Cette portion des trompes peut s'oblitérer chez les vieilles femmes.

Segment moyen. — Le *segment moyen* est plus mince et dilatable, d'où la possibilité du développement dans son intérieur d'un œuf, et l'évolution d'une *grossesse tubaire*.

Segment externe. — Pavillon de la trompe. — Le *segment externe* est dilaté en entonnoir, plissé et frangé; une de ces franges, toujours plus grande que toutes les autres, se rend au hile de l'ovaire, ligament *tubo-ovarien*. On appelle ce segment le *pavillon de la trompe*. Quand on ouvre la trompe suivant son axe, on voit qu'elle est sillonnée dans toute son étendue par des plis longitudinaux plus ou moins profonds.

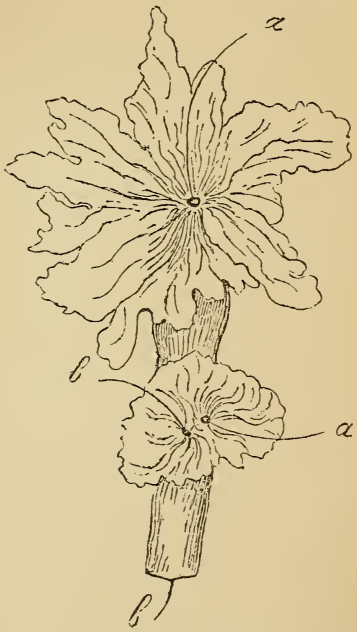

Fig. 172. — Pavillon de la trompe avec ses franges.

Dans ce cas, il y a un petit pavillon accessoire qui n'existe pas ordinairement.

a, a, fil passant d'un pavillon à l'autre ; *b, b*, fil allant du petit pavillon dans le canal de la trompe.

Structure musculaire. — Les trompes sont essentiellement formées de fibres musculaires lisses, épanouisse-

ment du muscle utérin. Les couches musculaires qui les forment ne sont pas uniquement dirigées dans un sens ; il y en a de longitudinales, d'autres, surtout les plus profondes, affectent une direction circulaire ou spiroïde.

Les trompes sont revêtues *extérieurement* par le péritoine. *Intérieurement*, leur cavité est tapissée d'une muqueuse revêtue d'une rangée d'épithélium cylindrique à cils vibratils. Les franges du pavillon sont également tapissées d'épithélium vibratil qui se confond peu à peu en se transformant avec celui du péritoine voisin ; un petit liséré blanc sert de démarcation entre les deux.

Vaisseaux. — Dans la couche musculaire se trouvent les vaisseaux sanguins très nombreux. Les vaisseaux lymphatiques rampent plus superficiellement sous le péritoine.

D. — OVAIRES

Ovaires, — Les *ovaires* sont situés dans l'aileron postérieur des ligaments larges.

Ils sont, dans l'immense majorité des cas, au nombre

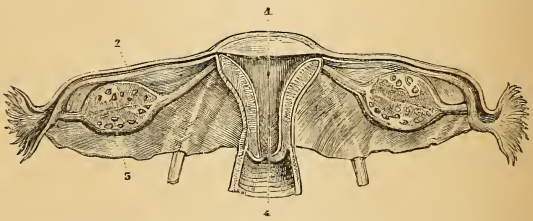

Fig. 173. — Cavité de l'utérus et coupe des ovaires.
1, cavité de l'utérus ; 2, canal de la trompe ; 3, ovaire ; 4, cavité du col utérin et du vagin.

de deux. Mais l'on a trouvé, et pas très rarement, des ovaires surnuméraires.

Forme. — Cet organe peut être comparé, comme *forme* et comme *volume*, à une amande verte.

Dimensions. — Son grand diamètre est d'environ 4 centimètres, son petit de 2 centimètres. L'ovaire a une épaisseur en moyenne de 1 centimètre.

Poids. — Son poids moyen est de 6 grammes. L'ovaire droit est un peu plus gros que le gauche (Puech). Pendant la période menstruelle le volume de l'ovaire augmente temporairement.

Coloration. — Leur coloration extérieure est blanchâtre. Lisse et uni chez la jeune fille, il se couvre de cicatrices pigmentées à partir de la puberté et prend, avec l'âge, un aspect crevassé.

Cicatrices extérieures. — Ces cicatrices résultent de la déchirure d'un ovisac.

Cette cicatrisation est précédée d'une formation spéciale qu'on peut observer sur un ovaire examiné quelque temps après une époque menstruelle.

On voit alors sur l'ovaire une tumeur arrondie, solide, du volume d'une noisette présentant en un point une déchirure plissée et de couleur jaunâtre. On lui donne le nom de *corps jaune*, et plus particulièrement celui de *corps jaune de la menstruation* s'il n'y a pas eu fécondation. Il disparaît en deux mois. Il porte le nom de *corps jaune de la grossesse*, s'il y a eu fécondation. Il est plus gros et met alors sept ou huit mois à rétrocéder. (Voir p. 220 et 223, *Menstruation et Fécondation.*)

Consistance. — L'ovaire, de consistance rénitente chez la femme jeune, devient très dur chez la femme âgée.

Faces et bords. — On lui considère deux faces convexes : une qui regarde en avant et en haut, *antéro-supérieure* ; une autre, inclinée en arrière et en bas, ou *postéro-inférieure*.

Il a deux extrémités, une externe qui donne attache au ligament de la trompe ou *tubo-ovarique ;* une interne, reliée à l'utérus par un cordon musculaire long de 3 centimètres environ, *ligament utéro-ovarique*.

Bord supérieur. — Bord inférieur. — Hile de l'ovaire. — Il a deux bords, un supérieur convexe, épais, libre ; un inférieur, rectiligne, légèrement excavé en son milieu, par où entrent et sortent les vaisseaux, nommé *hile de l'ovaire* (1). Au niveau du hile se rencontrent les vais-

(1) D'après P. Vallin, cette orientation classique de l'ovaire n'est pas exacte. L'ovaire serait normalement dirigé presque verticale-

seaux de l'utérus et de l'ovaire qui s'anastomosent et forment un amas vasculaire nommé *bulbe de l'ovaire*. On appelle *ligament rond postérieur* ou lombaire, des faisceaux musculaires qui entourent les vaisseaux ovariques et qui, partis du fascia sous-pértionéal, au-dessus du détroit supérieur, se terminent par trois languettes : une d'elles va à la trompe, l'autre à l'utérus, et la *troisième au hile de l'ovaire*.

Structure de l'ovaire. Ses couches. — L'ovaire se compose de deux parties : une extérieure, qui en forme comme la *croûte*, et une deuxième, intérieure, recouverte par la précédente, formant comme le noyau de l'ovaire ou *couche médullaire*. On l'appelle aussi la portion *bulbeuse* de l'ovaire, qu'il ne faut pas confondre avec le *bulbe*, amas vasculaire attenant mais extérieur à l'ovaire.

Leur épaisseur relative. — L'épaisseur relative de ces deux couches varie suivant l'âge. Plus la femme vieillit, plus la couche médullaire prend de place ; de sorte que chez la femme avancée en âge c'est elle qui forme la presque totalité de l'organe.

Au microscope, on trouve une troisième couche. C'est une membrane mince formant comme une sorte de vernis entourant l'ovaire ; elle porte le nom d'*albuginée*.

Il faut donc étudier successivement, en allant des parties les plus superficielles vers les plus profondes :

a. L'albuginée,

b. La couche corticale,

c. La portion bulbeuse ou médullaire.

A. Albuginée. — C'est une mince trame très serrée de fibres conjonctives qui se continue sans ligne de démarcation avec la couche sous-jacente de même nature, mais de texture plus lâche. Elle est recouverte d'une couche épithéliale unique formée de petites cellules cylindriques basses.

B. Couche corticale. — Par dissection, on ne peut isoler

ment et il faudrait lui considérer une face externe ou pelvienne, une face interne ou tubaire, un bord convexe ou *postéro-interne* et un bord rectiligne ou *antéro-externe*. (Paul Valin. *Situation et prolapsus des ovaires*, Th. Paris, 1887.)

la couche précédente de celle-ci; elle s'en distingue aisément, et par sa texture conjonctive lâche, et surtout par la présence dans son stroma des *œufs*, d'où le nom de couche *ovigène* qu'on lui a encore donné. Chez la fille pubère elle a 1 millimètre d'épaisseur.

Ovisacs. — Les *ovisacs* ou *follicules de l'ovaire*, encore nommés *vésicules de Graaf*, du nom de l'anatomiste qui les

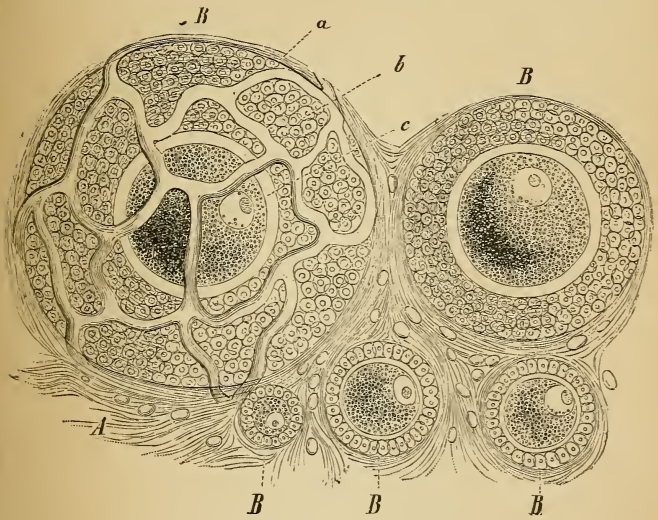

Fig. 174. — Ovaire de la taupe.

A, stroma ou trame de l'ovaire; B, B, ovisacs à divers degrés de développement; *a*, capsule de l'ovisac; *b*, membrane granuleuse; *c*, membrane vitelline claire renfermant l'ovule. Le plus gros des follicules est recouvert de son réseau vasculaire.

a particulièrement bien décrits en 1672, sont semés dans la trame conjonctive de la couche corticale et sont très nombreux.

Leur nombre. — D'après *Sappey*, un ovaire normal contiendrait plus de 300,000 ovisacs et chaque femme pubère posséderait près de 700,000 œufs. Chez le fœtus, le nombre des ovisacs est aussi considérable qu'il le sera à la puberté, mais ils sont minuscules, tassés les uns contre les autres.

Après la puberté, le nombre des ovisacs diminue pour disparaître même totalement chez les vieilles femmes.

Leur forme et leur volume. — Ces corps sont sphériques, d'un diamètre de 30 à 40 μ (millièmes de millimètre). Lorsqu'ils subissent leur évolution physiologique (voir plus loin), ils prennent un volume beaucoup plus considérable; arrivé à maturité un follicule de Graaf peut atteindre le volume d'un pois et même, exceptionnellement, celui d'une petite cerise. Les plus gros sont les plus profonds et empiètent sur la substance médullaire.

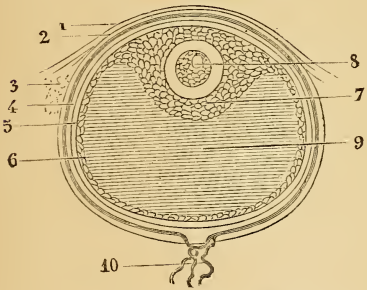

Fig. 175. — L'œuf ovarien dans la vésicule de Graaf.

1, tunique péritonéale de l'ovaire ; 2, tunique fibreuse de l'ovaire ; 3, parenchyme ovigène ou couche corticale de l'ovaire ; 4, enveloppe conjonctive et 5, couche réticulée lymphatique de l'ovisac ; 6, membrane granuleuse ; 7, disque ou cumulus proliger ; 8, ovule (membrane vitelline ou zone claire, vitellus et noyau) ; 9, cavité de l'ovisac remplie de liquide ; 10, vaisseaux de l'ovisac.

Leur structure. — Chaque *vésicule de Graaf* est composée d'une *capsule d'enveloppe* formée de tissu conjonctif où circulent de nombreux vaisseaux; dans la partie la plus profonde de cette enveloppe conjonctive les lymphatiques sont si nombreux qu'ils forment un véritable tissu réticulé ganglionnaire qui double la première.

Membrane granuleuse. — Cette capsule est tapissée intérieurement d'une couche de petites cellules arrondies, faiblement stratifiée, nommée *membrane granuleuse*.

Cumulus proliger. — En un point, ces cellules s'accumulent, forment un petit tas qu'on nomme *cumulus proliger* ou disque ovigène. Le disque ovigène est toujours situé sur le *pôle* de l'ovisac le *plus éloigné* de la surface de l'ovaire (fig. 174 et 175). La partie centrale de la cavité de la vésicule de Graaf est remplie de liquide albumineux.

Ovule. — L'*ovule* est contenu dans le cumulus proliger.

L'ovule, ou cellule femelle, est essentiellement formé d'une masse protoplasmique, nommée *vitellus*, présentant un noyau appelé *vésicule germinative*, contenant lui-même un ou plusieurs petits noyaux ou nucléoles dits *taches germinatives*. Les cellules du cumulus proliger, en entourant l'ovule, lui forment comme une sorte d'enveloppe à laquelle

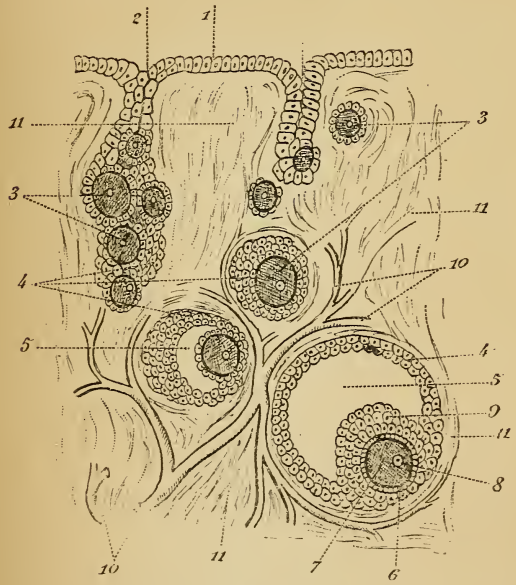

Fig. 176. — Développement des ovules.

1, épithélium germinatif ; 2, 2, tubes de Valentin Pflüger ; 3, 3, ovoblastes ; 4, 4, épithélium folliculaire (membrane granuleuse) ; 5, 5, cavité des follicules de Graaf ; 6, membrane vitelline ; 7, vitellus ; 8, vésicule germinative ; 9, cumulus proliger ; 10, vaisseaux sanguins ; 11, stroma conjonctif de la substance ovigène.

on a donné le nom de *zone pellucide* ou de *membrane vitelline* (fig. 175).

C. **Bulbe de l'ovaire.** — Le *bulbe de l'ovaire*, ou substance médullaire forme la masse principale de l'ovaire. Elle est essentiellement composée de tissu conjonctif, de fibres

musculaires lisses, épanouissement des cordons musculaires qui relient l'ovaire à la trompe et à l'utérus. Mais ce sont *surtout les vaisseaux* qui forment la majeure partie du bulbe.

Vaisseaux du bulbe. — Les artères sont hélicines, enroulées en tire-bouchons; les veines sont amples, largement anastomosées. Ces vaisseaux vont fournir un réseau abondant aux follicules ou bien reçoivent le sang des mailles veineuses qui les entourent.

Ils dépassent peu la substance médullaire; on ne trouve que quelques rares petites terminaisons vasculaires dans la substance corticale.

E. — VAISSEAUX ET NERFS DES ORGANES GÉNITAUX

Ces vaisseaux sont des vaisseaux *artériels*, *veineux* et *lymphatiques*.

Le système circulatoire de l'utérus et celui de son appareil ovarien sont étroitement unis.

Irrigations artérielles. Deux sources. — L'irrigation de l'utérus, à part quelques rameaux venus de l'artère épigastrique en suivant les ligaments ronds, est entretenue par les *artères utérines* et par les *artères utéro-ovariennes*.

Artères utérines. — Les *artères utérines*, branches de l'hypogastrique, se portent, dès leur origine, vers la ligne médiane. Arrivées près du col, elles pénètrent dans l'épaisseur des ligaments larges, puis remontent en serpentant le long des bords de l'utérus. Au moment où ces artères se recourbent, elles envoient deux branches artérielles, une en avant, l'autre en arrière du col, branches dont les extrémités s'anastomosent avec les branches similaires venues du côté opposé et forment ainsi un cercle artériel entourant le col et appelé *cercle artériel de Huguier*.

La portion ascendante fournit des branches qui, par une disposition analogue avec la précédente, se répandent sur la face antérieure et sur la face postérieure de l'utérus, dans lesquelles elles pénètrent en affectant une disposition en hélice qui s'accentue encore pendant la grossesse et qui

est tout à fait remarquable. Ces différentes branches artérielles s'anastomosent fréquemment entre elles; les capillaires auxquels elles donnent naissance entourent les glandes de l'utérus comme un filet.

Artères utéro-ovariennes. Leurs flexuosités. — Les *artères utéro-ovariennes* naissent des parties latérales de l'aorte un peu au-dessous des artères rénales; après avoir croisé le muscle psoas, elles pénètrent dans les ligaments larges, puis passent au-dessous de l'ovaire pour venir s'appliquer aux parties latérales de l'utérus et s'anastomoser avec l'utérine. De cette disposition résulte une grande courbe dont la concavité se dirige en haut et en dedans. De cette concavité naissent les rameaux qu'elles fournissent à l'ovaire, à la trompe, à l'utérus. Les rameaux ovariens, remarquables par leurs flexuosités, pénètrent dans cet organe par le hile de l'ovaire. Ceux de la trompe sont plus grêles; il en est un cependant — *artère de la trompe* — assez important. Les plus nombreux sont ceux qui se rendent à l'utérus, s'anastomosant avec les rameaux de l'utérine.

Artères du vagin. — Les *artères du vagin* sont fournies par une branche de l'hypogastrique, la *vaginale;* mais le vagin reçoit aussi nombre de rameaux venus d'artères des organes voisins, utérines, vésicales, honteuse interne.

La *vulve* présente un cercle artériel assez important formé surtout de rameaux de la honteuse interne.

Circulation veineuse. — Les *vaisseaux veineux* forment sur les côtés du vagin, des plexus abondants, *plexus vaginaux,* qui communiquent, en bas, avec les veines hémorroïdales, et, en haut, avec un plexus veineux, contenu dans les ligaments larges qui reçoit les veines de l'utérus et de ses annexes, *plexus utéro-ovarien.*

Les veines de ce plexus peuvent être divisées en trois groupes (1).

1° Les *veines internes* ou *utérines* sont les plus volumineuses. Au nombre de deux, elles sont placées sur un plan

1 Devalz, Th. Paris, 1853. *Du varicocèle externe.*

horizontal, de dedans en dehors. Elles naissent, à l'extrémité interne du ligament large, d'une branche utérine qui côtoie les bords de cet organe après avoir reçu les veines des faces antérieure et postérieure de l'utérus et du vagin. Cette veine utérine, qui s'est bifurquée, en s'éloignant de l'utérus en branche antérieure et en branche postérieure, s'unifie de nouveau en un seul tronc. (Premier groupe.)

2° A la *branche antérieure* se rendent les veines du ligament rond souvent variqueuses chez les femmes qui ont eu plusieurs enfants, et les veines de la trompe au nombre de huit ou dix. (Deuxième groupe.)

3° A la *branche postérieure*, d'un volume égal, viennent s'aboucher des veines ovariques qui, au nombre de quinze ou vingt, naissent du hile de l'ovaire, passent dans l'interstice des artères, et forment par leur entre-croisement une saillie comparable à une torsade d'épaulette, nommée *plexus pampiniforme*. (Troisième groupe.)

Enfin, la branche antérieure se réunit à la branche postérieure, à 1 ou 2 centimètres en dehors de l'ovaire, et forme la *veine utéro-ovarienne* qui, à gauche, se jette dans la veine rénale et, à droite, directement dans la veine cave.

Ce plexus utéro-ovarien ne présente que de rares valvules. Les veines de l'utérus adhèrent au tissu propre de l'organe. Pendant la gestation, elles se transforment en véritables sinus, *sinus utérins*.

Vaisseaux lymphatiques. — Les vaisseaux lymphatiques ont été récemment bien étudiés par Poirier (1).

Les *lymphatiques du vagin* ont pour origine deux plexus : l'un, muqueux, réseau *muqueux*, et l'autre, musculaire, réseau *musculaire*, lesquels réseaux aboutissent à trois groupes de troncs lymphatiques. Un premier groupe, *groupe inférieur*, se rend par deux ou trois troncs dans les ganglions lymphatiques du pli de l'aine parallèles à l'arcade de Fallope. Un deuxième groupe, ou *groupe moyen*, est composé de deux troncs, qui suivent l'artère vaginale et se dirigent vers les côtés du rectum où ils aboutissent au

(1) P. Poirier, *Progrès médical*, décembre 1889.

ganglion inférieur du plexus iliaque interne. Un troisième groupe, ou *groupe supérieur*, s'unit aux troncs collecteurs de la portion cervicale de l'utérus et se porte, avec eux, dans les ganglions hypogastriques.

Lymphatiques de l'utérus. — Les lymphatiques de *l'uté-*

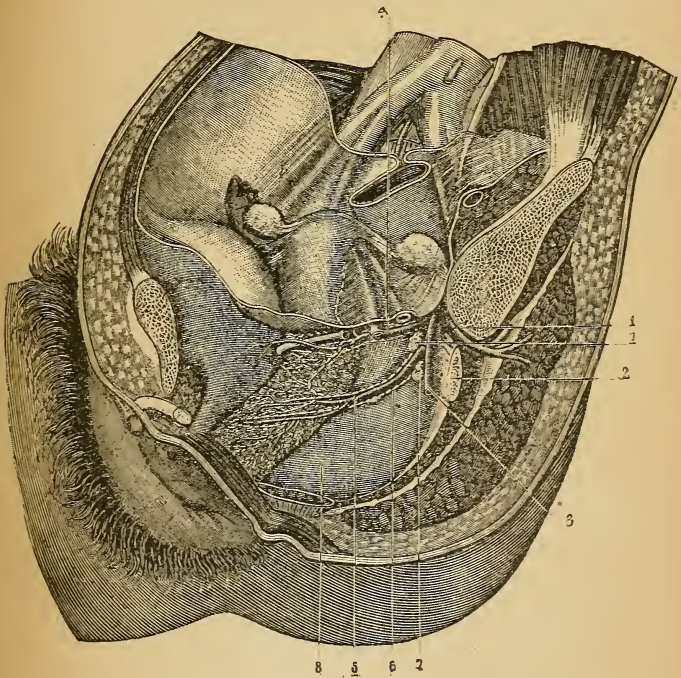

Fig. 177. — Vaisseaux lymphatiques du tiers moyen du vagin et ganglions dans lesquels ils se rendent (d'après P. Poirier, Devy del.)

1, artère fessière ; 2, nerf sciatique ; 3 et 6, lymphatiques qui se rendent aux ganglions vaginaux, 7, 7 ; 4, artère utérine ; 5, artère vaginale ; 8, rectum.

rus naissent par *trois* réseaux : un, *muqueux*, un deuxième, *musculaire*, et un troisième, *sous-séreux* appartenant au péritoine. Ils n'ont que deux groupes de troncs collecteurs. Un premier groupe, *inférieur* ou *cervical*, composé de deux

ou trois troncs volumineux, suit l'artère utérine le long du

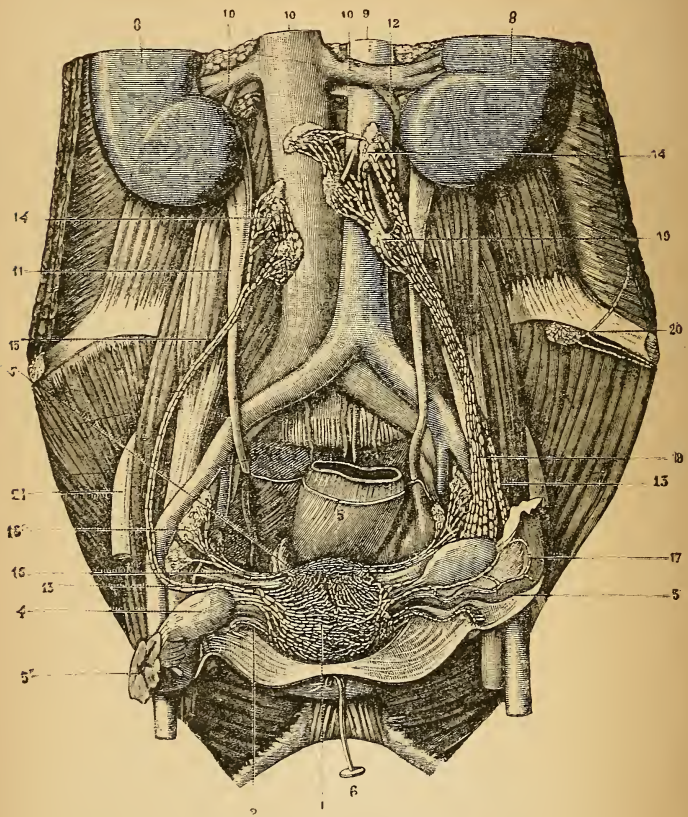

Fig. 178. — Vaisseaux lymphatiques de l'utérus (d'après P. Poirier).

1, utérus renversé en avant; 2, ligament rond avec son lymphatique ; 3, oviducte ; 4, ovaire; 5, pavillon de la trompe de Fallope; 6, vessie érignée ; 7, ligaments utéro-sacrés ; 8, 8, reins; 9, aorte ; 10, veine cave et veines rénales; 11, uretères; 12, anastomose de la veine rénale avec les veines lombaires et vertébrales; 13, 13, lymphatiques du corps de l'utérus se rendant dans les ganglions lombaires, 14, 14; 15, lymphatiques du col se rendant dans les ganglions hypogastriques, 16'; 17, lymphatiques de la trompe; 18, lymphatiques de l'ovaire se rendant dans les ganglions lombaires, 19'; 20, ganglion lymphatique; 21, nerf crural.

bord inférieur, puis le long du bord latéral du ligament large, pour aboutir aux ganglions situés dans l'angle de bifurcation de l'artère iliaque primitive. Un deuxième groupe, *supérieur ou utérin*, composé des lymphatiques du corps de l'utérus, de la trompe et de l'ovaire, très riche en lymphatiques, suit les vaisseaux utéro-ovariens pour se rendre dans les ganglions lombaires.

Nerfs des organes génitaux. — Les *nerfs* des organes génitaux internes viennent du plexus hypogastrique.

De ce plexus émanent les plexus ovariens, le plexus vaginal, et, surtout, les plexus utérins, cheminant dans le ligament large; ces deux derniers plexus s'anastomosent avec les plexus ovariens, abordent l'utérus par ses bords latéraux et pénètrent dans son intérieur sans suivre les artères utérines; là ils forment des réseaux intra-musculaires pourvus de petits ganglions. De chaque côté du col, on trouve un petit ganglion plexiforme, remarquable par son volume, et d'où émanent une grande partie des filets qui vont se répandre dans les parois utérines.

Les nerfs de la vulve sont fournis par les nerfs honteux internes du plexus sacré.

CHAPITRE IV

MAMELLES

Mamelles. — Les mamelles sont des glandes volumineuses, servant à la lactation.

Nombre. — Situation. — Elles sont, en général, au nombre de deux (1), situées sur les parties antérieures et latérales du thorax, reposant sur les muscles pectoraux sans y adhérer.

Consistance. — La *consistance* de la mamelle, sujette à des variations personnelles, est ferme, et, à la palpation, donne une sensation de granulation toute spéciale. Cette sensation est en rapport avec les nombreux grains glandulaires dont l'agglomération constitue la glande.

Volume. — De *volume* variable, suivant les femmes, elles sont aussi variables dans leur *forme :* il y a des mamelles *rondes*, *coniques*, en *poire*. Le volume et la consistance des mamelles augmentent sous l'influence des causes de congestion génitale, menstruation, grossesse; dans ce dernier état, cette augmentation de volume et de dureté est évidente : le sein gonfle, s'érige, pointe plus droit qu'en temps ordinaire.

Aspect général. — Aréole. — La peau, fine et blanche, est parfois sillonnée de lacis veineux, qui se dessinent davantage ou apparaissent pendant la période maternelle.

Vers le centre ou le sommet de la mamelle, elle présente un aspect et une disposition particulières. Tandis qu'elle est souple et mobile à la périphérie, en ce point elle est adhérente, et présente une tache arrondie nommée *aréole*

(1) Il y a des cas, pas très rares, de polymastie ou de multiplicité des mamelles. On a vu trois, quatre mamelles et même davantage chez une même femme.

ou *auréole*, au milieu de laquelle s'élève une éminence papillaire, nommée *mamelon*. Cette aréole, de dimension variable, formant tantôt une collerette d'à peine 1 centimètre autour du mamelon, tantôt de 7 à 8, est ordinairement rosée chez la nullipare; elle brunit chez la femme enceinte. Au delà, en général, s'étend même, à ce moment-là, une zone présentant une teinte intermédiaire entre la coloration ordinaire de la peau et celle de l'aréole primitive. Cette seconde zone, concentrique à la première, appelée *aréole secondaire*, présente souvent de petites taches plus claires, nommées *mouchetures;* d'où le nom d'*aréole mouchetée* donné dans ce cas à l'aréole secondaire. La peau de l'aréole, fine, lisse à l'état de repos, renferme un assez grand nombre de glandes sébacées. Au moment de la première grossesse, on voit se former un certain nombre de petites éminences, irrégulièrement disposées en cercles, *tubercules de Montgomery*. On voit quelquefois sourdre du lait par ces petits tubercules, qui sont alors traversés par un petit conduit galactophore, dépendant d'un petit lobule de la glande indépendant de la masse principale.

Mamelon. — Le *mamelon* commence ordinairement à se former au moment de la puberté. Sa surface est chagrinée et à sa base existent assez fréquemment des replis et des sillons particulièrement accentués à l'état de repos où le mamelon est affaissé, flétri. Sous l'influence d'excitations soit directes, soit dues à des réflexes génitaux, la base de l'aréole se fronce et se ramasse vers le tronc du mamelon, qui se redresse, augmente de consistance et de longueur. Ce phénomène, connu sous le nom de *thélothisme*, est d'intensité variable suivant les femmes.

Le mamelon, aboutissant des conduits galactophores, et qui, vis-à-vis de la glande mammaire remplit le rôle de tèterelle, présente des différences de forme qui jouent un rôle important dans l'allaitement (1).

Formes diverses. — Le mamelon peut être *piriforme*,

(1) *Des difficultés de l'allaitement provenant de la forme du mamelon et des moyens d'y remédier*, par F. Doat, Th., Paris, 1888.

cylindrique, en *cône tronqué*, *hémisphérique*, *conique* ou *ombiliqué*.

Mamelon piriforme. — Le mamelon *piriforme*, le plus favorable à l'allaitement, se présente sous forme d'une petite tumeur pédiculée, molle et extensible. Cette disposition parfaite est, en général, une forme perfectionnée par l'allaitement du mamelon cylindrique. Aussi est-elle observée, presque exclusivement, chez les multipares.

Mamelon cylindrique. — Le *mamelon cylindrique*, de mêmes dimensions à la base qu'au sommet, présente le plus souvent une longueur suffisante pour la préhension ; il se développe par la succion.

Mamelon hémisphérique. — Le *mamelon hémisphérique* forme une sorte de bouton arrondi qui peut être gros comme une capsule de gland ou ne pas dépasser les dimensions d'une grosse lentille.

Mamelon conique. — Dans la forme *conique*, le mamelon est fin, pointu et glisse dans la bouche. Il est même des cas où le mamelon est tout à fait à l'état rudimentaire et insaisissable.

Mamelon ombiliqué. — Dans quelques cas enfin, le mamelon, au lieu de faire saillie, est rentré ; à sa place existe une dépression : le mamelon est dit *ombiliqué*. Mais cette disposition et cet aspect sont parfois intermittents, et sous l'influence du thélothisme, on voit le mamelon, qui était replié au fond de l'ombilic, surgir du fond de la dépression et se redresser.

Enveloppes de la glande. — La glande mammaire est recouverte par la peau doublée d'une couche de graisse plus ou moins épaisse. Cette couche est quelquefois tellement abondante que la glande réelle ne représente qu'une minime partie du volume apparent de la mamelle. Au niveau du mamelon, la peau est doublée d'une couche de fibres musculaires, qui explique les mouvements de froncements, dont cette partie de la mamelle peut être occasionnellement le siège.

Structure. — Lobules et acini. — Conduits galactophores — La glande mammaire est une glande en grappe formée

par l'agglomération de quinze à vingt *lobes*, eux-mêmes formés de *lobules*, ou groupement de grains glandulaires, nommés *acini*, présentant des culs-de-sac glandulaires. De l'acinus, part un petit conduit qui s'unit à ses voisins pour former un canal unique : *canalicule du lobule;* les canalicules des lobules vont, à leur tour, se rejoindre pour former un seul canal excréteur du lobe, conduit *galactophore* ou *lactifère*, qui reste indépendant, et va s'ouvrir au niveau du mamelon. Le mamelon présente ainsi une sorte de petite pomme d'arrosoir avec autant de trous qu'il y a de lobes. Au voisinage du mamelon, les conduits galactophores présentent une petite dilatation ampullaire.

Les parois des conduits et des acini sont formées d'un stroma fibreux recouvert, à l'état de repos, d'une seule couche de cellules épithéliales cubiques reposant sur un basement membrane.

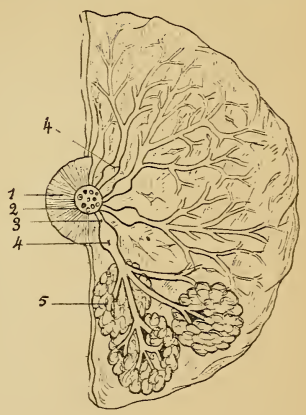

Fig. 179. — Structure de la glande mammaire.

1, aréole ; 2, mamelon percé des orifices des conduits galactophores; 3, 4, 4, ampoules des conduits galactophores; 5, lobules de la glande.

Colostrum. — Au moment où s'établit la sécrétion lactée, l'épithélium gonfle, prolifère, et les acini sont remplis de cellules bondées de gouttelettes graisseuses; ces cellules finissent bientôt par éclater et par laisser échapper leur contenu, sorte d'émulsion graisseuse. Cette fonte cellulaire constitue la sécrétion lactée. Dans les premiers temps de la lactation, certaines cellules se détachent, sans s'être fondues, et nagent dans le liquide qui porte le nom de *colostrum;* on donne aux grains qui nagent, celui de *grains de colostrum.*

Le colostrum est donc le résultat d'une sécrétion qui

n'est pas encore parfaitement établie, ou bien qui a été troublée par une cause intercurrente, comme le retour des règles, ou bien encore une grossesse.

Vaisseaux sanguins. — Les artères de la mamelle viennent des mammaires interne et externe et de quelques intercostales aortiques. Les dernières ramifications forment, autour des acini, un réseau d'où naissent les veines qui forment un plexus superficiel abondant qui va se jeter dans la veine mammaire interne et axillaire. Ces vaisseaux augmentent notablement de volume pendant la grossesse.

Lymphatiques. — Les lymphatiques naissent par des espaces péri-lobulaires (Coyne). Ces différents réseaux péri-lobulaires ont des voies d'excrétion multiples.

S'unissant aux lymphatiques venus de la peau de la mamelle, ils se déversent surtout, par des troncs lymphatiques, dans des ganglions situés sur la paroi *interne* du creux de l'aisselle, sous le grand pectoral, et échelonnés de haut en bas, depuis le quatrième jusqu'au deuxième espace intercostal, ganglions qui communiquent par des troncules avec les autres ganglions du creux de l'aisselle.

Mais d'autres lymphatiques de la glande semblent s'aboucher dans les ganglions médiastinaux antérieurs (Huscka), dans les ganglions cervicaux profonds (Poirier) et dans les ganglions mammaires internes (Henle) (1).

Développement des glandes mammaires. — Le développement de la glande mammaire est intimement lié aux fonctions génitales. Rudimentaire jusqu'au moment de la puberté, elle se développe rapidement à partir de ce moment pour se flétrir à la ménopause 2).

(1) *De quelques points relatifs aux récidives et aux généralisations des cancers du sein chez la femme*, par H. Rieffel, Th. Paris, 1890, p. 78-91.

(2) Nous parlons de la glande mammaire, car la couche graisseuse sous-cutanée, et l'envahissement du parenchyme par le tissu adipeux conservent ou donnent à la mamelle un volume qui peut faire illusion.

CHAPITRE V

FONCTIONS DES ORGANES REPRODUCTEURS CHEZ LA FEMME

Nous étudierons ces fonctions :
A. En dehors de la fécondation;
B. Pendant la fécondation.

A. — EN DEHORS DE LA FÉCONDATION

Vie sexuelle. — La vie animale se partage, au point de vue de la fonction sexuelle, en trois périodes : une période d'indifférence, une période d'activité, une période d'impuissance. Nous n'avons qu'à nous occuper de la deuxième.

Puberté. — Chez la femelle de l'homme, cette division est nettement accusée par l'*apparition* des phénomènes évolutifs del'œuf, dont le signe extérieur le plus direct et le plus manifeste est un écoulement sanglant, et par leur *disparition :* l'apparition de ces signes marque la *puberté;* leur disparition annonce le repos des organes de reproduction, ou *ménopause.*

Modifications physiques qui l'accompagnent. — La *puberté* marque une ère nouvelle : l'enfant devient femme et son aspect extérieur accuse cette transformation. Le pubis se couvre de poils, d'où son nom de pubis (poil follet), les seins se gonflent, le bassin s'élargit : la femelle se forme pour sa fonction. La puberté s'achève en plusieurs années.

Nubilité. — Dès que la femme est pubère, elle peut être fécondée. Mais il y a danger pour elle et surtout pour la valeur du produit de la conception à ce qu'elle le soit dès ce moment. Il faut attendre la période *dite de nubilité.* Cet âge nubile est fixé à quinze ans révolus, par la loi fran-

çaise (art. 144 du Code civil). Il y a intérêt à le reporter, dans la pratique, jusque vers la vingtième année.

Époque de l'établissement des règles. — Les variations et leurs causes. — L'établissement de la puberté se fait dans les pays tempérés vers treize à quatorze ans. Mais il y a d'assez grands écarts individuels, et tenant au genre de vie, à la nourriture. En général, la menstruation est plus précoce dans les villes qu'à la campagne. Les causes d'excitation génésique, lectures, spectacles, fréquentation d'êtres de sexe différent, entrent aussi en ligne de compte. On a remarqué que chez les lapins, les femelles placées dans les cages voisines du mâle entrent en chaleur plus souvent que celles qui sont isolées.

Menstruations exceptionnelles. — Il y a des menstruations tardives (20 à 30 ans), il y en a de très précoces (8 à 12 ans) on a vu des règles apparaître quelques jours après la naissance (1).

Phénomènes accompagnant les premières règles. — Souvent, chez les jeunes filles bien portantes, la menstruation s'établit sans aucun trouble qui l'annonce. Mais fréquemment elle est précédée de lassitude, de fatigue des membres, de douleurs vagues dans le ventre et dans les reins, de céphalalgie. Il y a parfois aussi des éruptions cutanées.

Retour périodique et durée des règles. — Une fois établies, les règles reviennent à époque fixe, qui varie selon les sujets de vingt à trente jours et dure quatre à cinq jours. La quantité de sang perdu oscille entre 100 et 250 grammes. Mais ce ne sont que des *moyennes*. Il y a des irrégularités fréquentes.

Qualités de l'écoulement menstruel. — L'écoulement sanglant est précédé et suivi d'un écoulement muqueux, plus ou moins teinté en rouge. Le sang menstruel est en général peu coagulable. Ce fait a été donné comme un signe distinctif de l'hémorrhagie normale et des pertes pathologiques : il est loin d'être absolu. L'on peut voir un écou-

(1) Beaucoup d'autres irrégularités dépendent de la pathologie et nous renvoyons au *Traité de Gynécologie* de S. Pozzi.

lement menstruel être accompagné de l'expulsion de véritables caillots.

L'écoulement menstruel a une odeur spéciale et forte due, probablement, à l'altération du liquide pendant son évacuation, qui se fait lentement.

Durée de la menstruation. — Ménopause. — Après avoir duré une trentaine d'années, l'écoulement menstruel cesse : c'est la *ménopause*. Cette limite d'arrêt est encore assez variable. En général les femmes réglées de bonne heure sont aussi celles qui *voient* le plus longtemps. La *ménopause* survient en moyenne vers quarante-cinq ans (1).

Menstruation et ovulation. — Mécanisme intime de la menstruation. — La menstruation est intimement liée au phénomène de l'ovulation. Ce n'est qu'à partir de la puberté qu'on voit régulièrement, environ tous les mois, se produire l'évolution complète d'un ovisac et la migration d'un ovule. On a reconnu que cette évolution ovulaire coïncide à peu près exactement avec l'époque menstruelle.

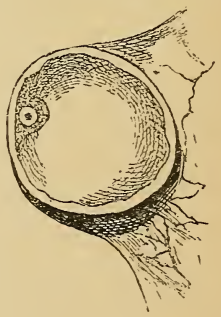

Fig. 180. — Coupe théorique d'une vésicule de Graaf saillante à la surface de l'ovaire.

Mécanisme. — Expulsion de l'ovisac. — Passage de l'œuf dans l'utérus. — Une ou deux vésicules de Graaf, situées près de la surface de l'ovaire, se gonflent, leur contenu augmente ; leur paroi pressée contre la coque ovarienne s'amincit en un point ; celle-ci se soulève, l'ovisac s'ouvre. De plus le bulbe de l'ovaire est turgescent ; il presse par derrière sur l'ovisac, en exprime le contenu : l'ovule sort. Ainsi expulsé, il devrait tomber dans

(1) La menstruation est ordinairement et avec raison considérée comme la preuve de la possibilité de la fécondation ; mais celle-ci peut avoir lieu chez des femmes non réglées. L'écoulement menstruel vulvaire peut parfois être remplacé par des hémorrhagies se faisant en d'autres points du corps, par les muqueuses nasales, pulmonaires, stomacales, rectales. Ce sont les règles *supplémentaires*.

le péritoine : c'est ce qui arrive quelquefois, et s'il est fécondé il se développe une grossesse *extra-utérine* ou *péritonéale*. Mais ordinairement il est recueilli par la trompe dont le pavillon, au moment de l'ovulation, vient s'appliquer contre l'ovaire. L'ovule tombe sur un *lit* de cils vibratils qui se le passent de proche en proche et l'amènent dans l'utérus. S'il n'est pas fécondé, il est expulsé ; s'il est fécondé, il se développe, et il se passe dans la matrice une série de phénomènes particuliers aboutissant à la formation d'un nouvel être vivant.

Congestion accompagnant l'ovulation. — Cette évolution ovulaire est accompagnée de faits accessoires, d'ordre *congestif*.

Il y a de la congestion des centres nerveux et en particulier de la moelle, qui explique les douleurs lombaires, les fourmillements, les névralgies périphériques : il y a des poussées congestives du côté de l'encéphale, d'où les migraines, les insomnies, les troubles de l'idéation, etc.

Mais la congestion atteint son summum dans le système utérin (utérus et trompes). Il y a là des troubles vasomoteurs considérables qui aboutissent à l'écoulement sanguin fourni par la muqueuse de l'utérus et des trompes.

État général accompagnant la menstruation. — On voit les relations intimes qui unissent la menstruation et la grossesse ; ce sont des faits de même ordre. A chaque grossesse il y a expulsion d'un œuf fécondé, à chaque époque menstruelle, il y a expulsion d'un œuf non fécondé : c'est une sorte « d'accouchement en miniature ». Suivant la remarque de Pajot, il y a là un état puerpéral en petit, où rien ne manque ; en effet il y a déchirure de vaisseaux, il y a des douleurs de contraction utérine, faibles ébauches de celles qui existeront plus tard ; il y a enfin des modifications de la muqueuse analogues à celles qui accompagnent la grossesse.

Les femmes pendant cette période sont dans un état général tout particulier. Tarnier a cité le fait que des élèves sages-femmes de la Maternité de Paris avaient pu, pendant leur période menstruelle, contracter la fièvre puerpérale comme des femmes en couches.

Les femmes, pendant leur période menstruelle, présentent enfin un état psychique analogue à celui qu'on observe pendant la grossesse (1).

B. — PENDANT LA FÉCONDATION

La fécondation interrompt la périodicité des règles.

Fécondation. — Stérilité. — La fécondation résulte de la rencontre des cellules mâle et femelle. Tout obstacle à cette rencontre sera une cause de stérilité. Chez la femme, un des principaux obstacles est l'*atrésie du col.*

Mécanisme de la fécondation. — Migration de l'ovule. — L'élément femelle est *l'ovule*, que nous avons déjà étudié dans l'ovaire. La migration ovulaire étant intermittente, la fécondation le serait, si l'ovule ne pouvait rester tapi dans un repli de la muqueuse de l'appareil utérin, attendant la venue du mâle : aussi l'imprégnation peut-elle avoir lieu à n'importe qu'elle époque de la période intermenstruelle. Il y a cependant des moments plus propices à la fécondation : c'est, en premier lieu, le temps des règles, puis les quelques jours qui suivent.

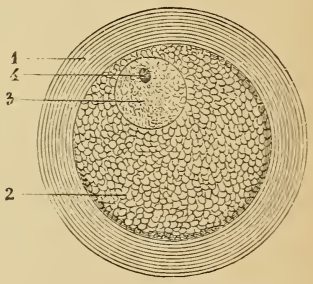

Fig. 181. — L'ovule avant la fécondation.

1, membrane vitelline ; 2, vitellus ; 3, vésicule germinative ; 4, tache germinative.

Modifications de l'ovule libre. — L'ovule sorti de l'ovaire subit des transformations : l'ovule *libre* ne ressemble pas tout à fait à *l'ovule* emprisonné dans le stroma ovarien.

Aster femelle. — Dans l'ovule libre on ne voit plus la vésicule germinative, mais au centre du vitellus se trouve un petit noyau appelé *pronucleus femelle* ou *aster femelle.*

Amphiaster. — L'ovule n'est arrivé à cet état que par une

(1) *Académie de médecine*, février et mars 1886.

série de transformations. La vésicule germinative a d'abord changé de forme, s'est allongée en un *fuseau*. Ce fuseau n'est pas d'aspect homogène, mais rayé de lignes qui vont

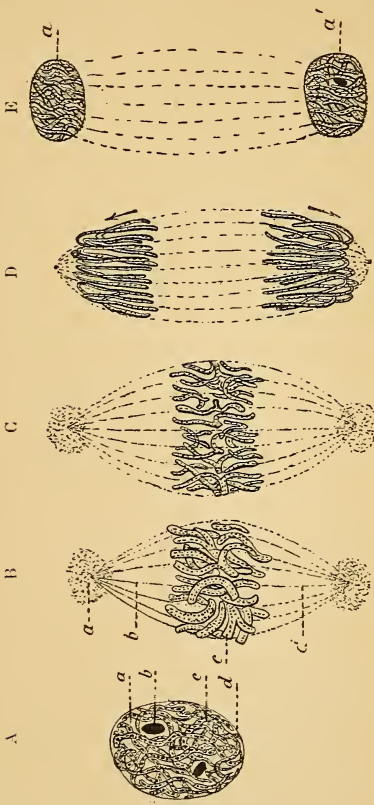

Fig. 182. — Division indirecte du noyau (karyokinèse).

A, noyau au repos : *a*, suc du noyau ; *b*, nucléole ; *c*, filament chromatique ; *d*, membrane du noyau. — B, C, D, E, noyau en voie de division : *a*, aster ; *b*, filaments du fuseau ; *c*, plaque équatoriale. — En D, les filaments chromatiques en V remontent aux pôles de la cellule. — En E, les noyaux filles *a* et *a'* sont achevés. (Permettant de comprendre la formation de l'amphiaster et des globules polaires.)

d'une pointe à l'autre du fuseau, tandis que, tout autour de chacune de ces pointes les granulations se groupent et forment une petite étoile ou *aster*. On donne au fuseau avec ses deux pointes étoilées le nom d'*amphiaster* et aux lignes qui le rayent le nom de *filaments bi-polaires*.

Mais ces étoiles cherchent à s'échapper. Une d'elles soulève la surface ovulaire, et la traverse, emportant avec elle la pointe du fuseau. La petite ouverture se referme, le fuseau se reforme ; mais il est diminué, plus petit. Une série de phénomènes analogues se produisent à nouveau ; le fuseau se réduit de plus en plus pour aboutir à ce petit noyau, *pronucleus* ou *aster femelle*.

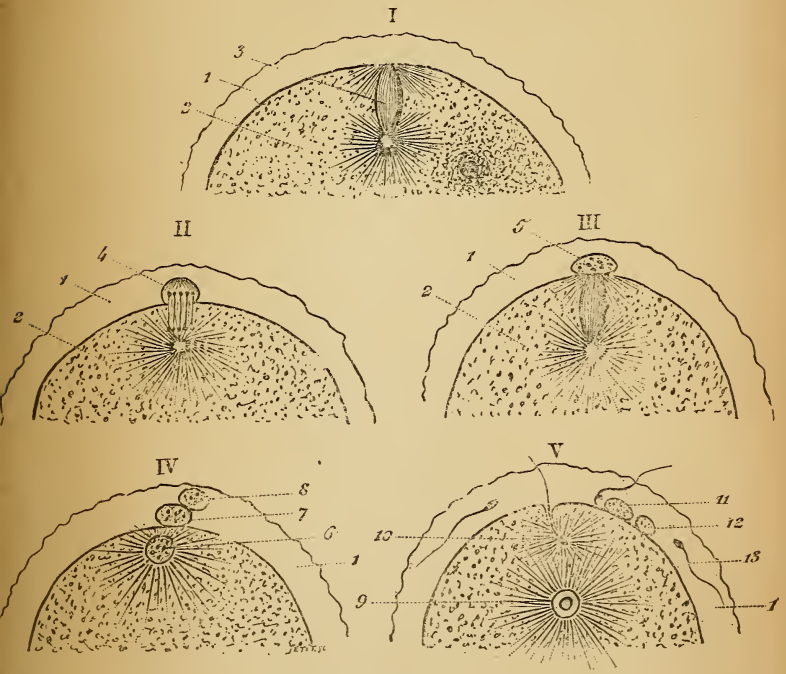

Fig. 183. — Fécondation de l'œuf.

En I on voit la vésicule germinative 3 qui s'est allongée en fuseau rayonné présentant une étoile à ses deux extrémités, formant ainsi un amphiaster. On voit une des étoiles pressant la membrane vitelline et en II et III on la voit s'échapper sous forme de globule polaire (4 et 5). En IV l'amphiaster, à force de segmentations, se réduit à une vésicule germinative étoilée constituant l'aster femelle 6. En V un spermatozoïde a pénétré le vitellus (2) qui s'est retourné en doigt de gant comme on peut le voir. La tête du spermatozoïde s'entoure de rayons pour former l'aster mâle 10, qui va à la rencontre du pronucléus ou aster femelle 9.

Élément mâle. — Spermatozoïde. — *L'élément mâle* est une cellule épithéliale à cil vibratil qui prend naissance dans le revêtement épithélial des tubes séminifères du testicule. Cet élément mâle porte le nom de *spermatozoïde* (animalcule spermatique). Le cil vibratil est fort et très long, donnant un aspect spécial, serpentin, à l'élément mâle. On lui distingue un corps (formé par la cellule), qu'on appelle *tête du spermatozoïde*. Le cil vibratil prend le nom de *queue* ou *flagellum*. Ce flagellum — lorsque la cellule est vivante — est animé de mouvements, toujours dirigés vers le sens de la tête.

Sperme. — Progression du spermatozoïde. — C'est cet élément qui donne sa signification et sa valeur au liquide spermatique ou *sperme*. Un milieu alcalin et chaud entretient sa vitalité ; un milieu acide et froid le tue.

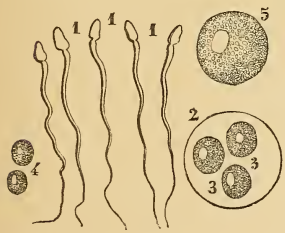

Fig. 184. — Spermatozoïdes.
1, 1, spermatozoïdes ; 2, kyste spermatique avec 3, spermatides ; 4, 5, spermatides.

L'élément mâle est normalement introduit dans les voies génitales par l'*organe mâle* (verge), qui, à la suite du spasme vénérien, l'y projette avec violence. Il tombe dans le vagin, peut-être même dans le col utérin lui-même, qui, à ce moment, s'ouvrirait et aspirerait la liqueur fécondante. Mais il n'arrive pas directement ainsi sur l'ovule ; la cellule, poussée par les mouvements de son cil, « *nageant dans les liquides utérins comme une anguille dans l'eau* », fait le reste du chemin.

Lieu de rencontre de l'élément mâle et de l'élément femelle. — Où se fait la rencontre ? En général, c'est *au niveau du pavillon de la trompe*. C'est à ce moment que se passent les phénomènes intimes de la fécondation bien étudiés par Fol et Sélenka.

Pénétration de l'élément femelle par l'élément mâle. — Plusieurs spermatozoïdes abordent l'ovule ; dès que la tête de l'un d'eux pénètre dans la couche pellucide, elle y

reste emprisonnée, et alors — fait très curieux — cette couche immédiatement se condense, perd son aspect fluide, prend l'aspect d'une membrane (membrane vitelline des auteurs). L'ovule s'entoure d'une espèce de coque, s'enkyste.

Parmi ces spermatozoïdes, *un seul*, poussé toujours par les mouvements de son flagellum, réussit à pénétrer plus avant dans la cellule femelle et à approcher du vitellus, qui, le sentant approcher, se soulève en cône, — par un phénomène d'attraction, — et va à sa rencontre. Dès que le spermatozoïde le touche, il se replie (se retourne pour ainsi dire en doigt de gant) et l'entraîne au sein de la masse vitelline.

L'élément mâle pénètre jusqu'au milieu de la masse vitelline : on l'y voit comme un point blanc autour duquel viennent se grouper, en traînées rayonnées, les granulations vitellines, donnant au tout l'aspect d'une étoile. D'où le nom d'*aster mâle* donné *à cette figure* (fig. 183).

Rencontre de l'élément mâle et de l'élément femelle. — Fusion. — Nouveau noyau ou noyau vitellin. — L'aster mâle marche alors à la rencontre du *pronucleus femelle*, se dépouille, chemin faisant, de ses rayons, et arrive, réduit à un simple noyau, *pronucleus mâle*, au contact de l'élément femelle, qui à ce moment se creuse pour recevoir l'élément mâle, l'enveloppe, se referme sur lui. Il n'y a plus bientôt qu'un seul noyau, résultat de la fusion des deux noyaux mâle et femelle ; ce nouveau noyau, dont le volume semble correspondre à la somme des deux noyaux réunis, constitue le *noyau vitellin*, véritable noyau de l'œuf, qui va présider à l'évolution du nouvel être.

Identité des phénomènes de reproduction dans toute l'échelle des êtres vivants. — Le mode de formation de l'œuf par combinaison d'une cellule femelle et d'une cellule mâle, de deux *gamètes*, comme on les appelle souvent, N'EST PAS SPÉCIAL A L'HOMME. IL S'ÉTEND, AU CONTRAIRE, A TOUS LES ÊTRES VIVANTS.

Si l'on observe ce qui se passe dans la vaste série des *Métazoaires*, au sommet de laquelle l'homme représente le plus haut degré de la perfection relative où l'évolution

progressive de types divers et d'inégale perfectibilité ait encore amené le monde animal; si l'on étudie, tour à tour, les Vertébrés, les Mollusques, les Vers, les Arthropodes, les Echinodermes, les Cœlentérés et les Spongiaires, c'est-à-dire tous les animaux constitués à l'état adulte par la coordination d'une foule de cellules provenant de la segmentation de l'œuf, partout on trouve cette segmentation consécutive à l'accomplissement du même phénomène, la *fécondation*, de la part des mêmes éléments, le *spermatozoïde* et *l'ovule*. On voit bien, suivant les cas, ces éléments tirer leur origine tantôt de l'ectoderme, tantôt du mésoderme et même de l'endoderme, et paraître soit à nu sur certaines régions de la paroi du corps ou de la cavité viscérale, soit dans des glandes spéciales parfois munies d'appendices accessoires et d'appareils vecteurs plus ou moins compliqués; mais qu'importent ces variations d'origine? Qu'importe davantage que l'ovule, ordinairement entouré d'une membrane d'enveloppe, reste nu et amiboïde dans les classes inférieures, ou que la tête des spermatozoïdes ne conserve pas partout exactement la forme qu'elle affecte chez l'homme? Ce sont là de simples détails qui ne changent en rien le procédé.

Les autres animaux ne produisent pas de spermatozoïdes et ovules pour la seule raison que leur corps ne se compose, à tout âge, que d'une cellule unique. La reproduction sexuelle des Métazoaires n'est autre chose, au fond, qu'un mode particulier de division du corps de l'adulte, mettant en liberté des cellules privilégiées destinées à former de nouveaux individus. Dans les *Protozoaires* (Amibes, Foraminifères, Infusoires), la division du corps ne dépasse jamais la première bi-partition et donne, dès ce stade, naissance à deux êtres semblables. Cependant, chez les plus élevés d'entre eux, de temps en temps les individus se rapprochent deux à deux, s'accolent, se soudent momentanément, *se conjuguent*, suivant l'expression consacrée; et cette conjugaison, qui ressemble tant à un accouplement, a pour résultat, tout au moins, un rajeunissement qui se manifeste par une scissiparité plus active.

Dérivant d'une souche commune, les animaux et les végétaux possèdent naturellement en commun un certain nombre de caractères de la plus haute importance : ce sont, de part et d'autre, même structure cellulaire, même composition chimique et même protoplasma mobile, enfin, même constitution de l'œuf par combinaison de deux gamètes. Et rien ne ressemble plus à ce que nous avons vu chez l'homme que ce qui se passe chez tous les *Végétaux cryptogames*. Chez les Fougères, chez les Algues les plus modestes, des éléments mâles mobiles sont élaborés qui doivent aller féconder les ovules, ou *oosphères*, immobiles au fond des organes femelles. C'est l'eau qui leur sert de véhicule, ils y nagent, à l'aide de deux ou de plusieurs cils vibratils, absolument comme le spermatozoïde se déplace à l'aide de sa queue dans la liqueur séminale. L'identité du procédé n'apparaît moins évidente que chez les *Végétaux phanérogames*, les plantes à fleurs, herbacées ou arborescentes. Ces êtres, condamnés à l'immobilité, pour qui, par conséquent, tout accouplement est impossible, n'ont même pas la ressource de confier à l'eau, comme les Algues, les Mousses et les Fougères, les éléments de leur reproduction sexuelle. Ils sont les descendants de types d'abord aquatiques qui, s'éloignant peu à peu du bord des eaux, ont réussi à s'accommoder de milieux de moins en moins humides et se sont, à la longue, adaptés à la vie purement aérienne. Leurs éléments fécondants, les *grains de pollen*, se trouvent enlevés de l'organe mâle, sous forme de poussière, par le vent ou par les insectes, et déposés inertes sur l'organe femelle; et, pour franchir le peu de distance qui les sépare encore de l'oosphère située au fond de cet organe, il ne leur reste qu'à s'étirer en une sorte de boyau : privés de toute motricité superflue, ils se comportent, en définitive, de la même façon que les spermatozoïdes.

Poussant plus loin la comparaison, les zoologistes et les botanistes ont même constaté l'identité, chez tous les êtres, des phénomènes intimes de la fécondation et des premières modifications que celle-ci détermine au sein de la cellule-œuf : la fusion des deux gamètes protoplasme à protoplasme

et noyau à noyau; l'émission de *globules polaires;* l'apparition de *sphères attractives* guidant la segmentation, etc.

C'est ainsi que, dans l'impossibilité matérielle d'étudier directement ces phénomènes chez l'homme, on en acquiert quand même la connaissance exacte en les suivant chez ces animaux et ces végétaux auxquels on a longtemps prêté, par ignorance et vanité, une origine et une essence toutes différentes des siennes.

TROISIÈME PARTIE

DU PRODUIT DE LA CONCEPTION

CHAPITRE PREMIER

L'ŒUF ET SON ÉVOLUTION

Dans le chapitre précédent, nous avons fait l'étude anatomique et physiologique des organes reproducteurs. Nous avons étudié la *mère;* nous allons examiner le développement de l'œuf jusqu'à son état d'évolution parfaite qui aboutit à la constitution de l'enfant.

On peut, dans le développement de l'œuf fécondé, considérer trois grandes périodes : la *période ovulaire*, la *période embryonnaire* et la *période fœtale*.

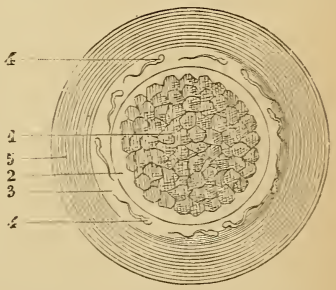

Fig. 185. — Segmentation du vitellus

1, vitellus divisé comme une mûre en grains dits corps mûriforme; 2, zone de liquide albumineux dans lequel flotte le corps mûriforme ; 3, membrane vitelline; 4, spermatozoïdes; 5, couche albumineuse provenant de la trompe.

I. — PÉRIODE OVULAIRE

Période ovulaire. — Dans cette période, le produit de la conception n'est pas encore *différencié*. L'œuf se segmente, et à mesure qu'il se divise en petites particules, celles-ci suivent une évolution ordinatrice excentrique.

Segmentation de l'œuf. — Le centre de l'œuf se vide et il n'est plus représenté bientôt que par une sphère creuse limitée par une couche de *cellules épithéliales* (produits de la segmentation vitelline) (fig. 187, II, [1] et [2]).

Cavité de segmentation. — La cavité de la sphère porte le nom de *cavité de segmentation* (rappelant son mode de formation) (fig. 187, II, [3]).

Mais, bientôt, l'un des hémisphères se creuse, s'invagine

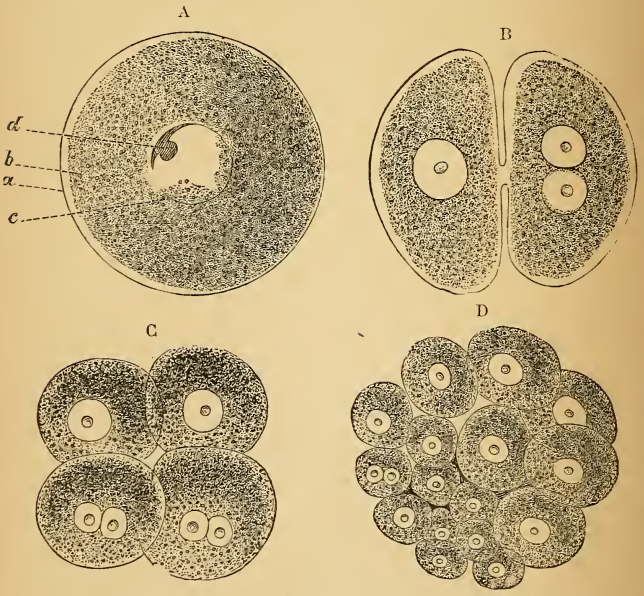

Fig. 186. — Segmentation de l'œuf.

A, œuf: *a*, membrane vitelline; *b*, vitellus; *c*, vésicule germinative; *d*, tache germinative; 4, commencement de la cavité digestive. — B, début de la segmentation (œuf divisé en deux blastomères). — C, en quatre blastomères, et D, en seize blastomères.

en doigt de gant, comme l'hémisphère d'une balle en caoutchouc qu'on déprime avec le doigt (fig. 187, III, [4]).

Feuillets du blastoderme. — La cavité primitive est ainsi réduite à une fente comprise entre les deux pa-

rois épithéliales. Chacune de ces parois porte le nom de *feuillet du blastoderme*. La plus externe s'appelle *feuillet externe du blastoderme* (fig. 187, IV, [1]); la plus interne (l'invaginée), *feuillet interne* (fig. 187, IV, [2]). Entre les deux se trouve la cavité de segmentation. Mais les cel-

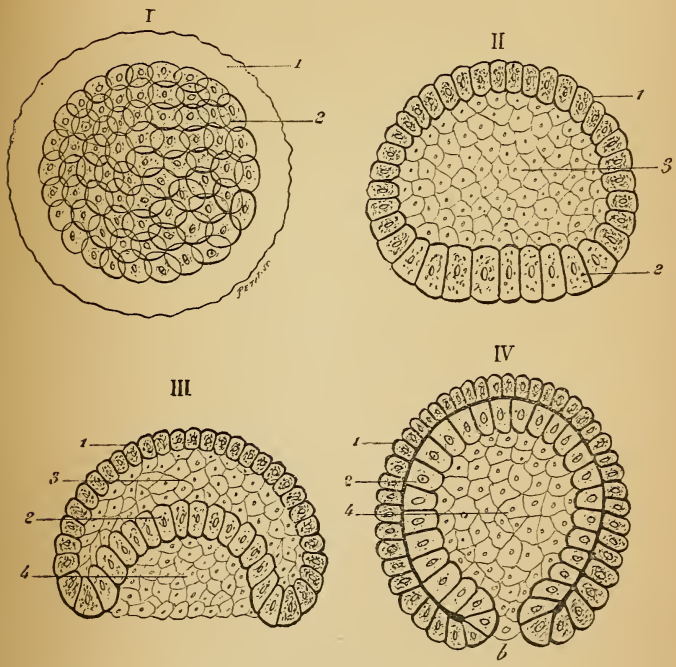

Fig. 187. — Evolution de l'œuf fécondé.
Formation de la gastrula par invagination chez l'amphioxus.

I, vitellus segmenté ressemblant à une mûre (cette figure porte le nom de morula) : 1, zone pellucide; 2, les blastomères. — II, figure dite blastula : 1, pôle animal (ectoderme); 2, pôle végétatif (endoderme) ; 3, cavité de la blastula (cavité de segmentation. — III, figure dite gastrula en voie de formation; 1, ectoderme; 2, endoderme; 3, cavité de segmentation; 4, commencement de la cavité digestive. — IV, gastrula achevée : 1, ectoderme; 2, endoderme; 4, cavité de la gastrula (archentère) ; *b*, blastopore.

lules de ce feuillet interne se segmentent à leur tour, et

il se dédouble ; la doublure du feuillet interne prend le nom de *feuillet moyen du blastoderme* (fig. 188, II, 3').

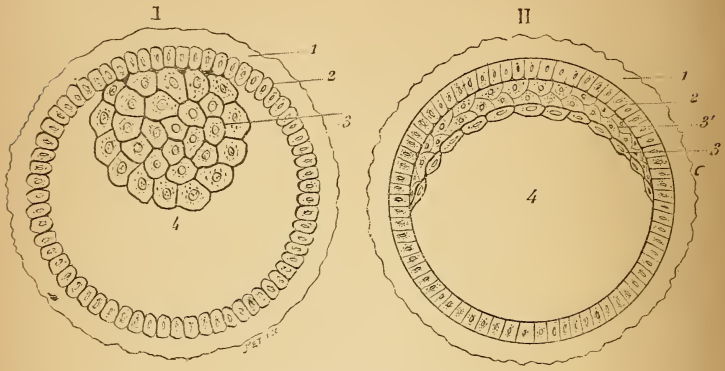

Fig. 188. — Deux stades de la vésicule blastodermique de l'œuf du lapin (E. Van Beneden).

I : 1, zone pellucide ; 2, ectoderme ; 3, amas endo-mésodermique ; 4, cavité blastodermique. — II : 1, membrane vitelline ; 2, ectoderme ; 3, endoderme ; 4, mésoderme.

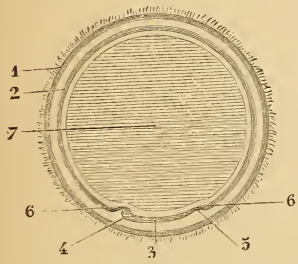

Fig. 189. — Ovule dans la matrice.

1, villosités recouvrant la membrane vitelline ; 2, feuillet séreux ou externe ou animal de la vésicule blastodermique ; 3, corps de l'embryon ; 4, renflement céphalique ; 5, renflement caudal ; 6, 6, réflexion du feuillet séreux, origine de l'amnios ; 7, cavité centrale et son contenu, formée par le feuillet interne ou muqueux de la vésicule blastodermique.

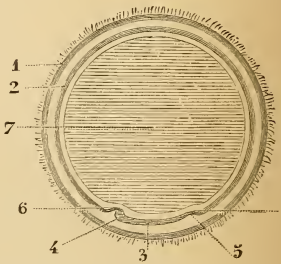

Fig. 190. — Coupe de la vésicule blastodermique à ses débuts.

1, membrane vitelline avec ses villosités (premier chorion) ; 2, feuillet externe du blastoderme ; 3, ébauche de l'embryon ; 4, extrémité céphalique ; 5, extrémité caudale ; 6, 6, commencement des capuchons céphalique et caudal ; 7, cavité de la vésicule ombilicale.

Pour suffire à ces transformations, il faut que l'œuf

se nourrisse. Pendant la migration de l'œuf, depuis la trompe où a lieu sa fécondation jusqu'à l'utérus, sa membrane vitelline (voir plus haut) s'est hérissée de petites villosités *non vasculaires*, espèces de petites trompes qui pompent, par endosmose et imbibition, les liquides albumineux qui baignent le canal de l'oviducte et de l'utérus (fig. 189 [1]).

Premier chorion. — La membrane vitelline, ainsi modifiée, porte le nom de *premier chorion* (fig. 190).

Puis, en un point, le feuillet moyen et le feuillet externe s'épaississent ; il se fait en cet endroit une multiplication cellulaire active ; c'est là que va se former l'*embryon* (fig. 189 et 190 [3]).

Vésicule blastodermique. — L'œuf ainsi constitué s'appelle vésicule *blastodermique* (fig. 188 et 190).

Ici finit la période *dite ovulaire*, qui dure de quinze à vingt jours.

II. — PÉRIODE EMBRYONNAIRE

Tache embryonnaire. — L'épaississement blastodermique ou *tache embryonnaire*, se creuse, forme une cupule, une sorte de nacelle

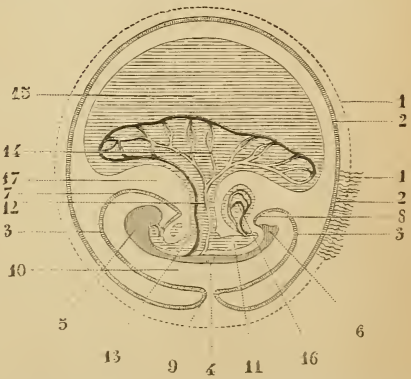

Fig. 191. — OEut de vingt à vingt-cinq jours : Développement de l'amnios et origine de la vésicule allantoïde.

1, membrane vitelline (premier chorion) ; 2, membrane séreuse (deuxième chorion dont les villosités ont été représentées en un point seulement de la surface de l'œuf); 3, portion réfléchie de la membrane séreuse ou chorion blastodermique constituant l'amnios; 4, 5, 6, embryon; 7, capuchon céphalique, et 8, capuchon caudal de l'amnios; 9. ombilic amniotique ou dorsal; 10, cavité de l'amnios; — 11, intestin; 12, conduit vitello-intestinal ou cordon omphalo-mésentérique; 13, 14, vaisseaux omphalo-mésentériques allant se ramifier sur la vésicule ombilicale; 15, 16, début de la vésicule allantoïde ; 17, cavité amnio-choriale.

dont la proue represente l'extrémité céphalique et la poupe l'extrémité caudale de l'embryon. Cette cupule communique avec la grande cavité de segmentation par un petit défilé qui porte le nom de conduit *omphalomésentérique* (fig. 191 [12]).

Vésicule ombilicale. — La cavité de segmentation remplie de liquide albumineux est appelée alors *vésicule ombilicale*. Elle forme une sorte de grenier de réserve d'où l'embryon tire sa nourriture, par l'intermédiaire de vaisseaux omphalo-mésentériques développés dans la paroi externe de la vésicule.

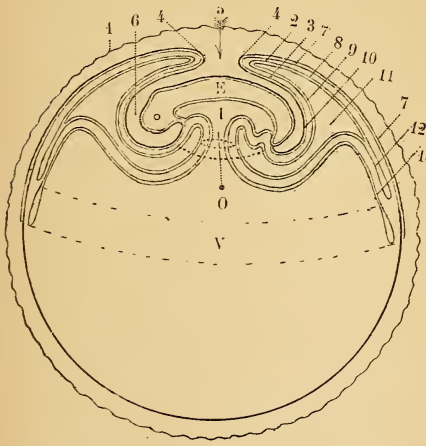

Fig. 192. — Coupe sagittale du blastoderme pour montrer la formation de l'amnios.

E, embryon; V, vésicule ombilicale; I, intestin; O, orifice et conduit omphalo-mésentériques; 1, membrane vitelline; 2, mésoderme, et 3, ectoderme du capuchon amniotique caudal; 4, replis amniotiques céphalique et caudal limitant l'ombilic amniotique ou dorsal 5; 6, capuchon céphalique de l'amnios; 7 et 8, feuillet fibro-cutané; 9 et 10, feuillet fibro-intestinal; 11, cœlome externe; 12, terminaison périphérique du mésoderme; 13, terminaison périphérique de l'endoderme.

Mais la provision s'épuise vite. Dès la quatrième semaine la vésicule ombilicale s'atrophie, et, vers le cinquième mois, elle disparaît. L'embryon dès lors devra se nourrir par d'autres moyens.

Amnios. — D'autres phénomènes se sont produits pendant ce temps. Une portion du feuillet externe, *au niveau de l'embryon*, s'est soulevée, l'a encapuchonné, emprisonné petit à petit comme dans un sac, laissant juste libre le point de passage omphalo-mésentérique ou *ombilic*. Ce sac qui enveloppe l'embryon, et qui est une dépendance du feuillet externe du blastoderme, c'est l'*amnios* (fig. 192).

Ce sac se remplit d'un liquide sécrété par ses parois, *liquide amniotique*, dans lequel est plongé l'embryon soutenu simplement par son pédicule omphalo-mésentérique, *futur cordon ombilical.*

Deuxième chorion. — Toute la portion du feuillet externe qui n'a pas pris part à la formation de l'amnios, se développe énormément, forme une vaste enveloppe qui presse la membrane vitelline, amène sa disparition et prend sa place. Or, nous avons vu que la membrane vitelline recouverte de ses villosités (premier chorion) jouait un rôle physiologique ; elle servait à alimenter le réservoir alimentaire de la vésicule ombilicale. La membrane amniotique se substituant anatomiquement à la membrane vitelline, en prend aussi la fonction. A son tour elle se hérisse de villosités non vasculaires formant ainsi un chorion qui remplace l'autre : *deuxième chorion.*

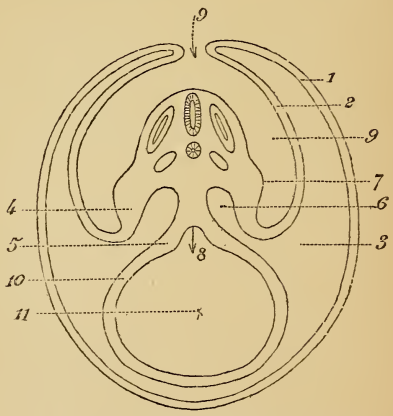

Fig. 193. — Développement du tronc et des membres.

Coupe transversale : 1, membrane séreuse ou vitelline ; 2, repli amniotique latéral ; 3, cœlome externe (cavité amnio-chorialе) ; 4, somatopleure (lame ventrale) ; 5, splanchnopleure ; 6, cœlome interne ; 7, éminence de Wolff ; 8, gouttière intestinale ; 9, cavité de l'amnios ; 9, ombilic amniotique ou dorsal ; 10, paroi de la vésicule ombilicale ; 11, cavité de la même vésicule.

Mais ces chorions ne permettent que des échanges nutritifs élémentaires. Or, le produit de la conception se développant de plus en plus, c'est un liquide organisé du sang qu'il va falloir à l'embryon.

Il y a donc deux circulations successives : une *première circulation*, méritant à peine ce nom, consistant en échanges endosmotiques : c'est la *circulation ovulaire* que nous venons

de voir ; une deuxième circulation, circulation *embryonnaire et fœtale* que nous allons étudier.

Circulation embryonnaire. — Ce liquide sanguin, nécessaire au produit de la conception, devenu un embryon, il le puisera au sein de l'organisme maternel. Comment? Le voici.

Son établissement. — La vésicule ombilicale vidée, se flétrit et ne forme plus qu'un simple cordon attenant à l'om-

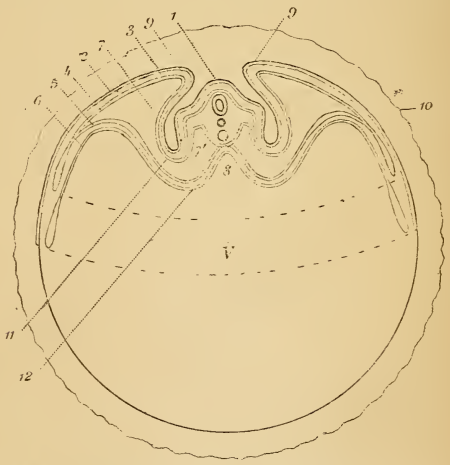

Fig. 194. — Coupe transversale du blastoderme pour montrer la formation de l'amnios.

1, ectoderme embryonnaire ; 2, ectoderme extra-embryonnaire ; 3, 3, mésoderme somatique, et 5, mésoderme splanchnique ; 6, endoderme ; 7, cœlome externe ; et 7', cœlome interne ou cavité pleuro-péritonéale ; 8, gouttière intestinale ; 9, replis amniotiques latéraux limitant l'ombilic amniotique ; 10, membrane vitelline ; 12, bords de la gouttière intestinale.

bilic. Le sac amniotique lui, au contraire, se gonfle de plus en plus de liquide, entoure de plus en plus complètement l'embryon ; il n'est là un moment, qu'un seul point de libre, c'est *l'ouverture ombilicale* sur le pourtour de laquelle s'attachent les parois de l'amnios, constituant de la sorte, une sorte de pédicule creux communiquant avec le fond de la nacelle embryonnaire qu'il soutient.

A ce moment, du fond de la cavité embryonnaire (partie inférieure de l'intestin), naît un bourgeon. Ce bourgeon qui s'allonge forme un tube charnu qui traverse l'ombilic, qui s'insinue dans le pédicule amniotique et monte ainsi jusqu'à la surface de l'œuf où il rencontre le deuxième chorion. Arrivé là, il bourgeonne, s'épanouit, envoie ses racines dans l'épaisseur des villosités choriales, finit enfin par se substituer au deuxième chorion et enveloppe l'œuf à sa place (fig. 196 et 197).

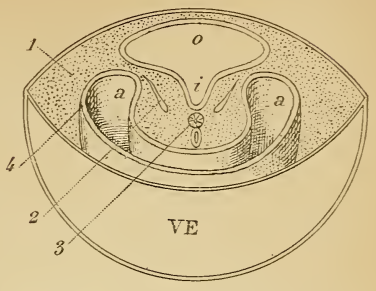

Fig. 195. — Coupe horizontale de l'œuf vue de profil.

VE, enveloppe vitello-choriale limitant entre elle et l'amnios *a* la cavité amnio-choriale ; O, vésicule ombilicale (sac vitellin) ; *i*, gouttière intestinale ; 2, fente pleuro-péritonéale ; 3, corde dorsale.

Allantoïde ou troisième chorion. — Cette formation nouvelle s'appelle l'*allantoïde*, *troisième chorion* ou *chorion vasculaire*. C'est ce *troisième chorion qui va entrer en communication avec l'organe maternel.*

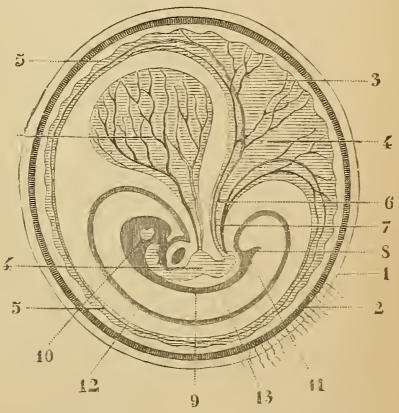

Fig. 196. — Œuf d'environ trente jours. Formation de l'allantoïde et du placenta.

1, membrane vitelline atrophiée (premier chorion) ; 2, chorion blastodermique (deuxième chorion ou vésicule séreuse) ; 3, allantoïde avec 4, sa portion placentaire et 5 la portion qui formera le chorion allantoïdien ou vasculaire ; 6, vaisseaux ombilicaux ; 7, pédoncule de l'allantoïde, dont une portion, 8, deviendra la vessie urinaire ; 9, 10 et 11, embryon ; 12, amnios ; 13, cavité de l'amnios ; 14, intestin donnant naissance à l'allantoïde par son extrémité postérieure ; 15, vésicule ombilicale en voie d'atrophie.

Caduque et formation du placenta. — En étudiant la muqueuse utérine, nous avons vu que, au moment de l'arrivée de l'œuf, cette membrane bourgeonnait, et donnait naissance à un nouveau revêtement utérin, qui recouvrait l'œuf en entier. Cette membrane, nommée *caduque* dans son ensemble, prend au niveau du point de contact de l'œuf et de la paroi utérine, le nom de *sérotine*, ou encore de *caduque inter-utéro-placentaire*. C'est qu'en ce point les villosités du chorion allantoïdien bourgeonnent vigoureusement; la caduque bourgeonne à son tour et les villosités vasculaires résultant de ces bourgeons s'enchevêtrent inti-

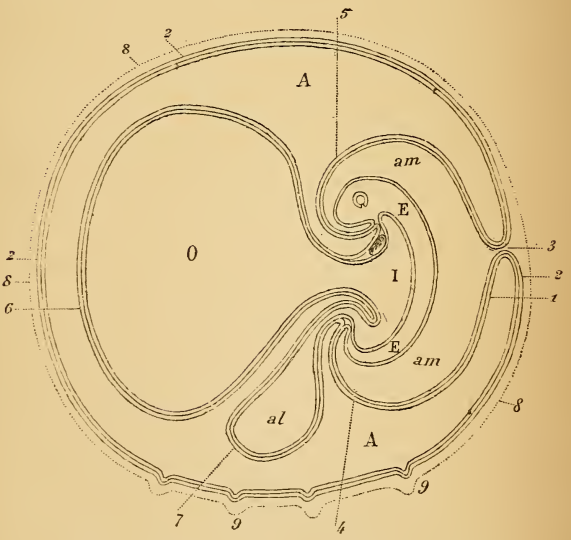

Fig. 197. — Développement de l'amnios et de l'allantoïde.

E, E, embryon; O, vésicule ombilicale; A, cavité amnio-choriale; I, Intestin; *al*, allantoïde; *am*, cavité de l'amnios; 1, amnios (somatopleure extra-embryonnaire); 2, séreuse de Von Baer ou chorion blastodermique; 3, ombilic amniotique; 4, capuchon caudal, et 5, capuchon céphalique de l'amnios; 6, paroi de la vésicule ombilicale (splanchnopleure extra-embryonnaire); 7, paroi de l'allantoïde (splanchnopleure extra-embryonnaire); 8, membrane vitelline; 9, 9, ébauches des villosités choriales.

mement, *sans s'aboucher;* les échanges se font à travers la mince paroi épithéliale des capillaires. Cette indépendance des deux systèmes circulatoires explique qu'une femme enceinte étant morte d'hémorrhagie, exsangue, on puisse cependant trouver l'embryon plein de sang.

C'est cet amas de franges vasculaires enchevêtrées qui

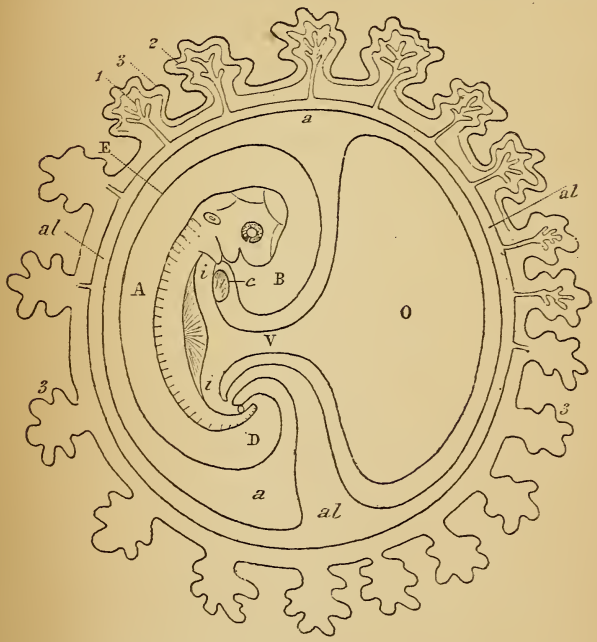

Fig. 198. — Développement de l'allantoïde.

1, 2, 3, villosités allanto-choriales; 1, houppe vasculaire terminale des vaisseaux allantoïdiens; 2, deuxième chorion ou membrane séreuse, et 3, membrane vitelline; *al*, allantoïde; *a*, cavité amnio-choriale ou cœlome externe; E, amnios; A, cavité de l'amnios; B, capuchon céphalique, et D, capuchon caudal de l'amnios; *i*, *i*, intestin; V, canal vitello-intestinal ou omphalo-mésentérique; O, vésicule ombilicale; *c*, cœur.

va former le *placenta*, que nous étudierons en détail à propos du fœtus.

L'allantoïde atteint son maximum de développement

vers le vingtième jour. C'est aussi environ à partir de ce moment et jusqu'au quatre-vingt-dizième jour que s'étend la *période embryonnaire* (de la troisième semaine à la fin du troisième mois *lunaire*).

On voit alors ses villosités se flétrir, s'atrophier au niveau de la *région placentaire*.

De l'embryon à ses différents âges. — Caractères qui permettent de déterminer son âge. — A *trois semaines*, l'embryon forme un petit corps oblong, vermiforme, long de 4 à 6 millimètres, renflé en son milieu, recourbé en avant, d'un blanc grisâtre.

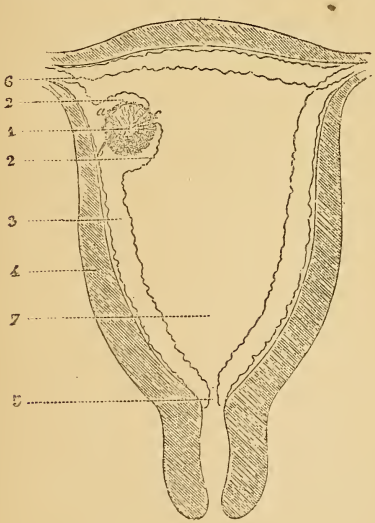

Fig. 199. — Formation de la membrane caduque :

1, ovule revêtu des villosités du premier chorion; 2, coupe du bourrelet circulaire de la muqueuse utérine qui végète autour de l'ovule et qui formera la caduque réfléchie ou fœtale; 3, caduque maternelle formée par la muqueuse utérine hypertrophiée; 4, corps de l'utérus; 5, orifice inférieur de la caduque; 6, son orifice tubaire droit; 7, cavité utérine; *a*, *b*, caduque inter-utéro-placentaire; *c*, ombilic ovulaire de la caduque.

L'embryon de *quatre à cinq semaines* a une longueur de 10 à 12 millimètres. Il est bien dessiné. La tête, les yeux en forme de deux points noirs, les narines, par deux fossettes, la bouche, sont bien marqués. Quatre petits tubercules indiquent les membres thoraciques et pelviens.

A *six semaines*, il a de 17 à 22 millimètres. La tête est séparée du thorax, les doigts sont visibles.

A *sept semaines*, il a 23 à 34 millimètres de long. Le pavillon des oreilles et les paupières se forment; le nez proémine.

A *deux mois*, il a 49 millimètres de long. La séparation des bras et des avant-bras est nette ; l'on voit les lèvres ainsi que les organes génitaux. L'on trouve des points d'ossifications dans les premières vertèbres cervicales, puis dans le cubitus, le radius, l'omoplate, les côtes, l'occipital, le frontal. Le cordon ombilical s'insère à la partie inférieure de l'abdomen. (Voir les fig. 201 à 206.)

A *trois mois*, il a de 8 à 10 centimètres de long. Les

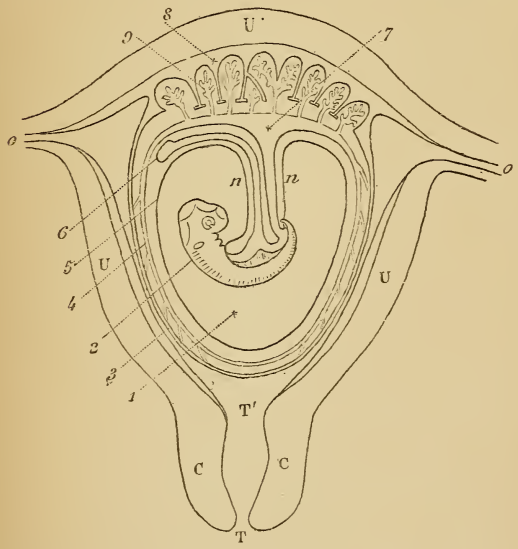

Fig. 200. — Coupe frontale schématique de l'utérus et de l'œuf qu'il contient. Formation du placenta.

U, U, parois de l'utérus; C, C, col utérin; T, orifice vaginal, et T' orifice utérin du col; *o*, orifices des trompes de Fallope; *n*, *n*, cordon ombilical reliant l'embryon à l'utérus; 1, cavité de l'amnios; 2, embryon; 3, caduque réfléchie ou ovulaire; 4, chorion lisse; 5, amnios; 6, restes de la vésicule ombilicale; 7, placenta; 8, placenta maternel; 9, placenta fœtal. (Chorion vasculaire.)

sexes sont très distincts, les muscles se dessinent, le thymus paraît. Le placenta est formé (fig. 206).

Le cordon ombilical s'insère près du pubis.

Fig. 201. — L'embryon et ses annexes vus de profil.

1, membrane vitelline; 2, membrane séreuse; 3. cavité amnio-choriale; 4, amnios; 5, cavité de l'amnios; 6; l'embryon; 7, vésicule auditive; 8, protovertèbres; 9, tube pharyngien-œsophagien; 9', estomac; 9'', intestin; 10, bourgeons pulmonaires; 11, foie; 12, canal et corps de Wolff; 13, cœur ventriculaire; 14, cœur auriculaire; 15, bulbe aortique; 15' artère céphalique; 16, sinus veineux; 17, canal de Cuvier; 17', veine cardinale supérieure; 18, veine cave inférieure; 19, aorte descendante; 19' veine omphalo-mésentérique; 20, vésicule ombilicale; 21, canal vitello-intestinal; 22 et 23, artères et veines ombilicales; 24, restes de l'allantoïde; 25, région placentaire.

III. — PÉRIODE FŒTALE

Son étendue. — Elle s'étend depuis le *quatrième mois* jusqu'à l'expulsion du produit de la conception, normale-

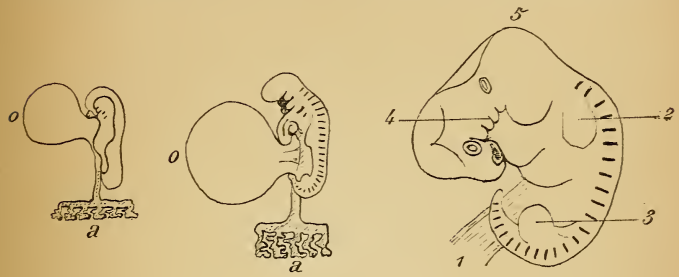

Fig. 202. — Les deux premiers embryons ont de douze à quinze jours (3 à 4 millimètres); le troisième de vingt-cinq à vingt-huit jours (10 millimètres).

a, attache choriopiacentaire; *o*, vésicule ombilicale; 1, cordon ombilical; 2, bourgeon du membre supérieur, et 3, bourgeon du membre inférieur; 4, fentes branchiales; 5, éminence du vertex.



Fig. 203. — Œuf de trente jours environ (gr. nat.).

1, vésicule ombilicale réduite au volume d'un petit pois; 2, vaisseaux omphalo-mésentériques; 3, cordon allantoïdien; 4, membre inférieur gauche; 5, 5, amnios étalée pour montrer l'embryon dans la cavité amniotique.

ment fin du *neuvième mois lunaire.*

A *quatre mois*, le fœtus a de 14 à 15 centimètres. Le calcanéum commence à s'ossifier. A *cinq mois*, il a 20 à 27 centimètres. L'astragale et le cuboïde commencent à s'ossifier. A *six mois*, il a 30 centimètres. A *sept*

mois, il a 32 à 37 centimètres. La membrane pupillaire disparaît. A *huit mois*, il a environ 40 centimètres. A *neuf mois*, 50 centimètres. A cette période, le fœtus est arrivé à son plus complet développement. C'est à ce moment que nous l'étudierons.

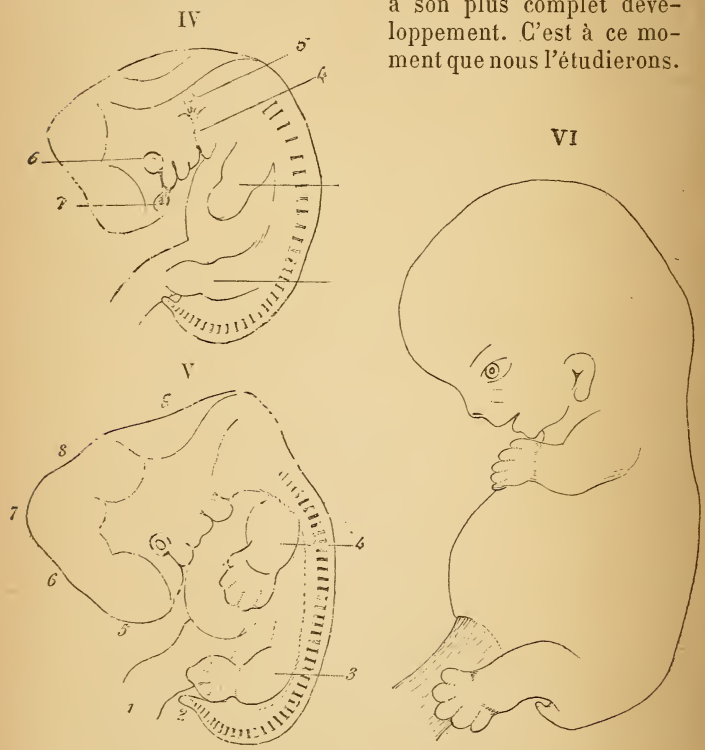

Fig. 204.

IV. Embryon de trente-cinq jours (12 millimètres) : 1, cordon ombilical ; 2, bourgeon du membre inférieur ; 3, bourgeon du membre supérieur ; 4, fente branchiale hyo-mandibulaire ; 5, ébauche de l'oreille externe ; 6, œil ; 7, fossette olfactive.

V. Embryon de cinq à six semaines (14 millimètres) : 1, cordon ombilical ; 2, queue ; 3, membre inférieur, et 4, membre supérieur ; 5, cerveau frontal ; 6, cerveau intermédiaire ; 7, cerveau moyen ; 8, cerveau postérieur ; 9, arrière-cerveau.

VI. Embryon de sept à huit semaines (23 millimètres.)

DU FŒTUS ET DE SES ANNEXES.

Si on ouvre un utérus, pendant la période fœtale, on trouve une grande vessie membraneuse renfermant un fœtus, et remplie de liquide. Cette vessie, transparente dans la plus grande partie de son étendue, est occupée cependant, dans ses deux cinquièmes, à peu près, par une masse vasculaire rougeâtre et spongieuse, constituée par le *placenta*.

Allant de dehors en dedans, nous étudierons successive-

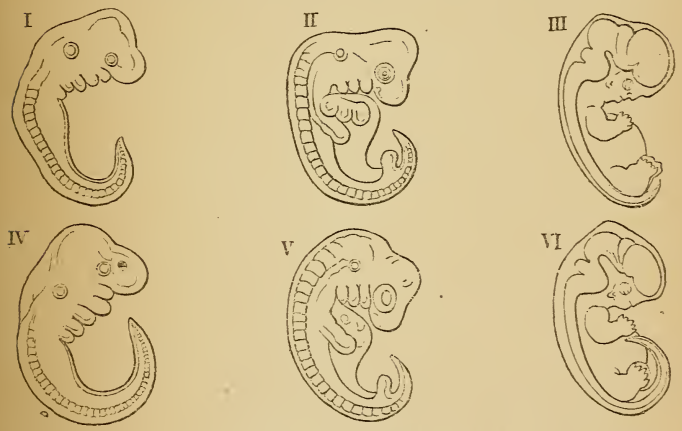

Fig. 205. — Embryon de l'homme et du chien à divers stades de développement. I, II, III, homme; IV, V, VI, chien.

ment : *a*, les membranes enveloppantes et le liquide qu'elles contiennent ; *b*, le placenta ; *c*, le fœtus.

A. — MEMBRANES ENVELOPPANTES DU FŒTUS

La paroi de la vessie qui contient le fœtus n'est pas simple : elle est, en réalité, composée de trois membranes qui sont, en allant de dehors en dedans, la *caduque*, le *chorion*, l'*amnios*.

Caduque; ses caractères (1). — Cette membrane, au terme

(1) Il serait plus rigoureux de dire les caduques, car les caduques maternelle et fœtale sont à peu près confondues.

de la grossesse, est molle, facile à déchirer, opaque, à l'inverse des deux autres qui sont transparentes (elle a été enlevée sur la figure, ce qui permet de voir le fœtus). Elle a environ 1 millimètre d'épaisseur. En arrivant sur le pourtour du placenta, elle s'épaissit, puis, au delà elle se confond avec la face interne de cet organe.

Chorion: ses caractères. — La membrane choriale ou

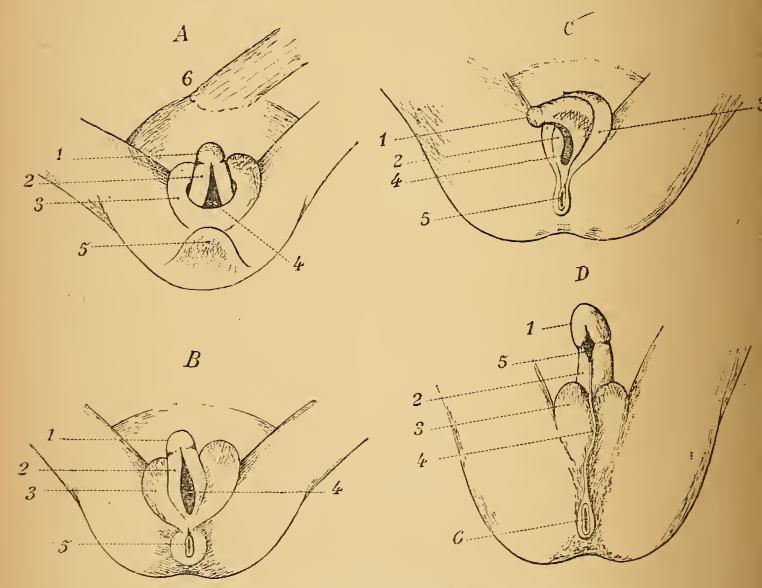

Fig. 206. — Développement des organes génitaux externes.

A, Embryon de huit semaines; indifférence sexuelle : 1, tubercule génital; 2, repli génital; 3, bourrelet génital; 4, cloaque; 5, queue (tubercule coccygien); 6, cordon ombilical. — B, Embryon de douze semaines; indifférence sexuelle : 1, tubercule génital; 2, repli génital; 3, bourrelet génital; 4, fente génitale; 5, anus. — C, Embryon femelle de douze semaines : 1, clitoris; 2, petites lèvres; 3, grandes lèvres; 4, sinus uro-génital; 5, anus. — D, Embryon mâle de douze semaines : 1, phallus; 2, replis génitaux qui achèvent de se souder; 3, scrotum; 4, raphé ano-scrotal et pénien; 5, reste de la fente uréthrale; 6, anus.

chorion est une membrane conjonctive située entre la caduque, à laquelle elle adhère intimement, et l'amnios —

plus interne — à laquelle elle est lâchement unie par l'intermédiaire d'une substance glutineuse, nommée *magma réticulé*, vestige de l'allantoïde. Ceci explique d'abord les décollements faciles de ces deux dernières membranes pendant le travail, et, en outre, la possibilité du passage du liquide entre elles; il peut se former ainsi une sorte de diverticule du grand lac amniotique appelé *poche amnio-choriale*. Cette membrane est, à ce moment, — sauf exceptions très rares — dépourvue de vaisseaux.

Elle représente le deuxième et troisième chorion confondus.

Amnios; ses caractères. — L'amnios, la plus interne des membranes, est aussi formé d'une trame de tissu conjonctif mêlée de quelques fibres musculaires lisses, tapissée à sa face interne d'une couche épithéliale. Point de vaisseaux, sauf pendant les premiers temps de la grossesse, au voisinage du placenta. On a attribué à ces vaisseaux la sécrétion du liquide amniotique et à leur persistance la production exagérée de ce liquide ou *hydramnios*.

Fig. 207. — L'œut vers le quatrième mois.

1, caduque maternelle ; 2, caduque réfléchie ou épichorion ; 3 cavité utérine ; 4, chorion en rapport avec la caduque réfléchie, et dont les villosités sont atrophiées ; 5, face interne du chorion séparée de l'amnios par les fausses eaux de l'amnios (liquide de la cavité amnio-choriale) ; 6, sac amniotique ; 7, placenta.

Contrairement aux deux autres membranes, l'amnios recouvre la face convexe ou libre du placenta et remonte sur le cordon qu'il enveloppe jusqu'au pourtour de l'ombilic fœtal.

Dans la poche de l'amnios, et sécrété par lui, se trouve le *liquide amniotique*.

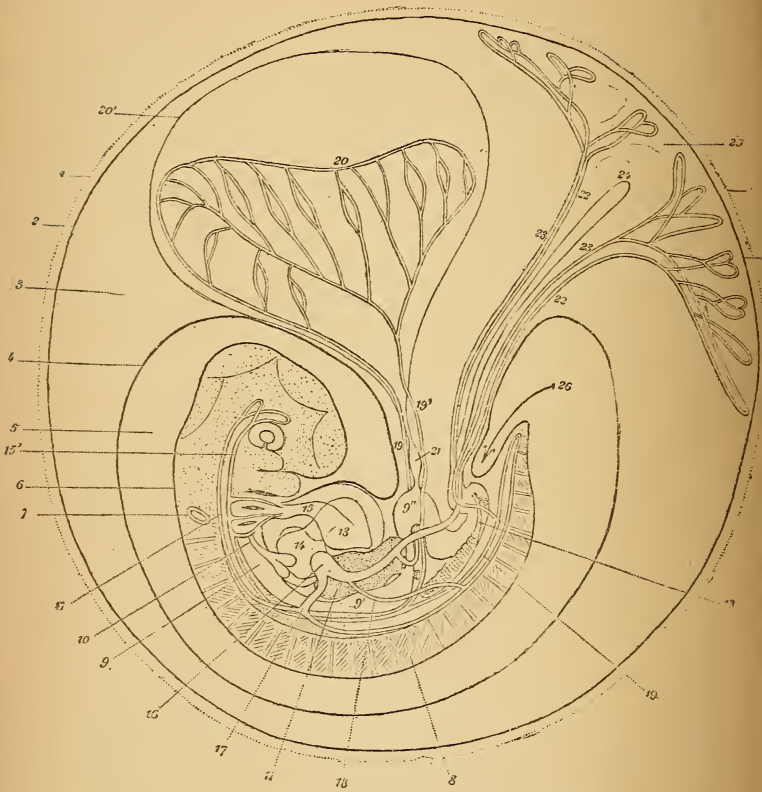

Fig. 208. — L'embryon et ses annexes vus de profil.

1, membrane vitelline; 2, membrane séreuse; 3, cavité amnio-choriale; 4, amnios; 5, cavité de l'amnios; 6, l'embryon; 7, vésicule auditive; 8, protovertèbres; 9, tube pharyngo-œsophagien; 9', estomac; 9'' intestin; 10, bourgeons pulmonaires; 11, foie; 12, canal et corps de Wolff; 13, cœur ventriculaire; 14, cœur auriculaire; 15, bulbe aortique; 15', artère céphalique; 16, sinus veineux; 17, canal de Cuvier; 17', veine cardinale supérieure; 18, veine cave inférieure; 19, aorte descendante; 19', veine omphalo-mésentérique; 20, vésicule ombilicale; 21, canal vitello-intestinal; 22 et 23, artères et veines ombilicales; 24, restes de l'allantoïde; 25, région placentaire.

Liquide amniotique. — Quantité. — Composition. — Le liquide amniotique qui apparaît, peu après le début de la grossesse, est, à terme, d'une quantité équivalant environ à 1/2 litre. Il est clair, légèrement jaunâtre ou blanchâtre ; agité au contact de l'eau, il mousse. Il contient principalement du chlorure de sodium, du lactate de soude. On y

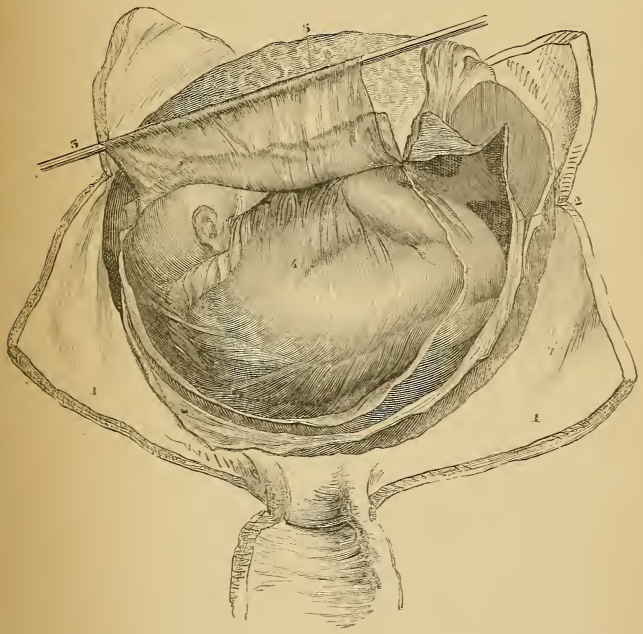

Fig. 209. — Fœtus dans l'utérus enveloppé de ses membranes.
1, parois de l'utérus incisées ; 2, feuillet réfléchi de la caduque ; 3, chorion relevé pour montrer sa face interne ; 4, membrane amnios à travers la transparence de laquelle on aperçoit le fœtus ; 5, surface lisse des cotylédons placentaires.

trouve aussi, en suspension, des cellules épithéliales et de la matière sébacée.

Origine. — L'origine de ce liquide a été attribuée soit à la mère, soit au fœtus. Dans le premier cas, ce serait un liquide de filtration se faisant au niveau de la paroi uté-

rine, traversant les membranes; dans le second, — hypothèse plus probable, — il serait dû à la transsudation des parties liquides du sang fœtal, ou bien ce serait un produit des sécrétions cutanées et rénales du fœtus. Enfin, nous rappelons ce que nous avons dit à propos de la filtration au niveau des *vasa propria* péri-placentaires de l'amnios. Peut-être ce liquide vient-il de ces différentes sources et

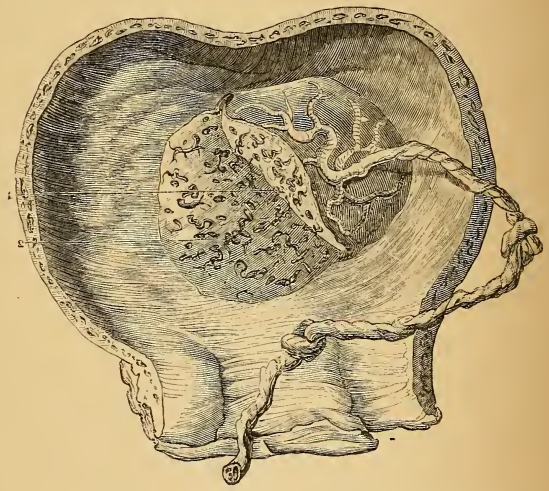

Fig. 210. — Placenta avec le cordon ombilical.
1, placenta fœtal en partie détaché (placenta maternel mis à nu en partie par décollement du placenta fœtal). On voit le cordon en insertion centrale.

non pas seulement de l'une d'elles exclusivement. (Voir « Hydramnios » in, *Eléments d'obstétrique.*)

Usage. — Il sert à protéger le fœtus contre les pressions de l'utérus et les traumatismes extérieurs.

B. — PLACENTA

Placenta. — Son rôle général. — Situation du placenta dans l'utérus. — Le *placenta* dont nous avons vu le mode de formation, intermédiaire entre les circulations maternelle

et fœtale, est une sorte de disque charnu et vasculaire adhérent à la face interne de la matrice, d'une part, et relié, d'autre part, au fœtus par le *cordon*. Le lieu d'insertion est variable. Il s'insère rarement sur le fond de la matrice, mais le plus souvent sur la face postérieure du segment supérieur de l'utérus. Il est des anomalies dans sa situation. (Voir *Pathologie*. In *Éléments d'obstétrique*.)

Épaisseur et poids. — Plus épais au centre que sur les bords, le placenta pèse environ 500 grammes.

On lui considère une face fœtale, une face utérine, une circonférence.

Face fœtale. — La *face fœtale* est *lisse*, tapissée par le chorion qui y adhère, et recouverte par l'amnios sous lequel on voit ramper, faisant saillie, les vaisseaux à épanouissement divergeant (comme la membrure d'une ombrelle), des artères et des veines funiculaires. C'est sur cette face que se fait l'insertion du cordon.

Face utérine. — Cotylédons. — La *face utérine* est saillante, tomenteuse, inégale, lobulée : ces lobules, séparés par des sillons plus ou moins profonds et formés par des groupes de villosités, portent le nom de *cotylédons*.

Lobes et placentas surnuméraires. — Quelquefois la séparation est si profonde, qu'au lieu de lobules il y a des *lobes* séparés. Dans ce cas, en général, ces lobes sont au nombre de deux, tantôt égaux, tantôt inégaux : on dirait deux placentas. Quelquefois le lobe principal présente sur sa circonférence plusieurs petits lobes qui lui sont appendus.

Ordinairement, pour une grossesse normale et simple, il n'y a qu'un placenta. Dans quelques cas, rares il est vrai, il y a deux placentas indépendants pour un seul produit de la conception (1).

Structure. — Formation : placenta fœtal et maternel. — Le placenta, comme nous l'avons vu en étudiant son origine, résulte de la pénétration réciproque de deux formations bourgeonnantes dont l'une (caduque sérotine) est alimentée par les vaisseaux maternels, et l'autre (chorion allan-

(1) *Société d'Anthropologie*, décembre 1887.

toïdien) par les vaisseaux du fœtus. Aussi distingue-t-on dans la masse placentaire ces deux formations en appelant l'une *placenta maternel* et l'autre *placenta fœtal.*

Placenta maternel. Sa structure. — Le placenta maternel, formé par la prolifération des cellules de la caduque sérotine ou intermédiaire, est surtout remarquable par son système vasculaire, composé d'artères et de veines reliés

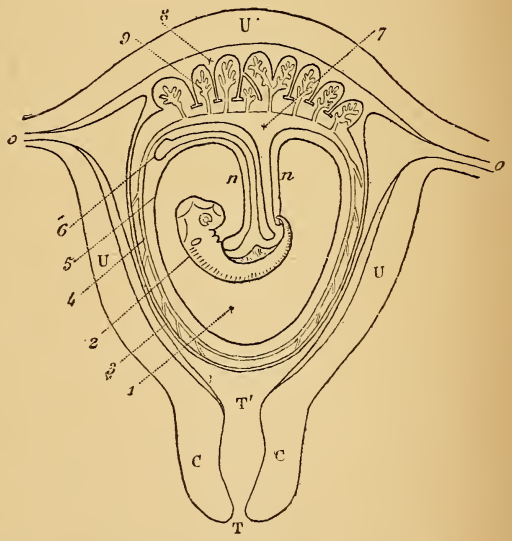

Fig. 211. — Coupe frontale schématique de l'utérus et de l'œuf qu'il contient.

U, U, parois de l'utérus; *c*, *c*, col utérin; T, orifice utérin du col; o, orifices des trompes de Fallope ; *n*, *n*, cordon ombilical reliant l'embryon à l'utérus; 1, cavité de l'amnios ; 2, embryon : 3, caduque réfléchie ou ovulaire; 4, chorion lisse; 5, amnios; 6, restes de la vésicule ombilicale ; 7, placenta; 8, placenta maternel ; 9, placenta fœtal.

par des lacs sanguins communiquant tous entre eux. Ces lacs sont formés par des capillaires dilatés et qui ne sont séparés des villosités du chorion fœtal, qu'ils entourent, que par une mince paroi épithéliale. A ces lacs aboutissent des artères flexueuses roulées en tire-bouchon et ne possé-

dant guère, comme paroi, que leur tunique endothéliale; elles sont réduites ainsi à l'état de véritables capillaires. Les veines rayonnent de ces lacs sanguins vers la marge du placenta où elles se jettent dans une large veine circulaire, *sinus circulaire de Jacquemier*.

Comparaison du placenta. — Étant donnée la fragilité des parois lacunaires, on peut, avec M. Duval, considérer le placenta comme une vaste nappe sanguine fournie par la mère, dans laquelle les villosités du chorion fœtal plongeraient comme les racines d'un arbre (1).

Cordon.—Le placenta est relié au fœtus par un lien fibro-vasculaire nommé *cordon*.

Son insertion placentaire. — Le *cordon* s'insère, le plus souvent, sur le centre du placenta (*insertion centrale*); mais son insertion peut être excentrique, et même se faire tout à fait sur le bord (*insertion latérale*, *marginale*, ou *placenta en raquette*). Enfin, dans quelques cas, le cordon n'est pas en rapport immédiat avec le gâteau placentaire : c'est sur les membranes mêmes qu'il prend naissance (*insertion vélamenteuse*).

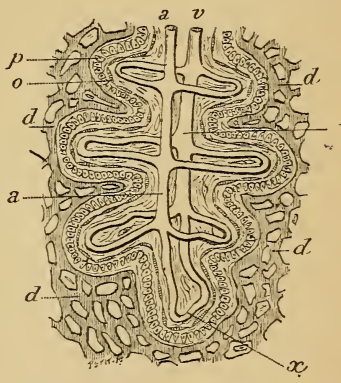

Fig. 212. — Schéma de la structure du placenta (Turner).

a, artère, et *v*, veine du placenta fœtal; *x*, anastomose de ces deux vaisseaux; *d*, *d*, placenta maternel; *o*, épithélium du chorion; *p*, épithélium de la muqueuse utérine.

Son insertion fœtale. — L'insertion de l'autre extrémité du cordon se fait sur le fœtus, à l'ombilic, où la gaine amniotique se continue, sans interruption, avec la peau de l'abdomen; celle-ci, à ce niveau, s'est relevée pour former un petit prolongement de 1 centimètre environ de longueur,

(1) Mathias Duval, *Structure du placenta* (*Société de Biologie*, 1887).

qui va au-devant du cordon avec lequel elle se soude. Dans certaines anomalies rares, le cordon adhère à la tête ou en quelque point du tronc du fœtus.

Aspect du cordon. — Lisse et blanchâtre d'aspect, tantôt il se présente comme un cordon uni, tantôt, au contraire, il est comme *tordu en spirale*, soit de droite à gauche (cas le plus fréquent), soit de gauche à droite. Cet aspect est dû à l'enroulement en hélice des deux artères autour de la veine (fig. 210).

Il présente parfois des nodosités formées, soit par un amas gélatineux, soit par une anse artérielle, ou bien encore par une dilatation veineuse.

Sa grosseur. — Sa grosseur est ordinairement celle du petit doigt. Il y a des variations de volume. On voit des cordons plus gros, du volume parfois même d'un bras de nouveau-né, *cordons gras*, et d'autres grêles comme une plume d'oie, *cordons maigres*.

Sa longueur. — Selon Lacassagne, le cordon a comme longueur :

2	centimètres	de long	du 57e au 84e jour;
13	—	—	au 112e jour;
17	—	—	au 160e jour;
47	—	—	au 252e jour;
50	—	—	au 280e jour.

Il peut être d'une longueur exagérée, 1 mètre et plus, ou très court, 25 à 10 centimètres, par brièveté absolue ou *naturelle;* mais il peut être raccourci par des nœuds, lui donnant ainsi une brièveté *artificielle*.

Ces chiffres peuvent servir, en médecine légale, pour l'appréciation de l'âge du fœtus.

Résistance du cordon. — Le cordon, à l'état frais, offre une certaine résistance; mais sa ténacité présente cependant des variations nombreuses; sa fragilité comme sa résistance peuvent être extrêmes. On ne peut apprécier ce degré de ténacité à l'aspect extérieur, souvent trompeur. Un cordon mince peut quelquefois résister à la rupture beaucoup plus qu'un cordon gros.

Un cordon vivant se laisse rompre par la tension d'un poids de 2 à 3 kilogrammes, poids inférieur *au poids moyen d'un enfant à terme*, et il résiste à la traction *brusque* d'un poids de 1 à 2 kilogrammes.

Ces faits sont de première importance en médecine légale, au point de vue de la possibilité de la rupture spontanée du cordon, au moment de l'expulsion. Il importe de savoir, dans cet ordre d'idées, que le cordon mort est plus tenace que le cordon vivant.

Les nœuds vasculaires prédisposent à la rupture (1).

Structure. — Le cordon d'un fœtus à terme est composé d'une gaine constituée par l'amnios et remplie d'une substance gélatineuse dans l'intérieur de laquelle cheminent des vaisseaux.

L'enveloppe externe porte le nom de *gaine amniotique* et le contenu gélatineux, celui de *gélatine de Wharton*, dont l'abondance plus ou moins grande constitue les cordons gras ou maigres. Les vaisseaux sont constitués par une veine centrale (veine ombilicale) flanquée de deux artères, plus petites, qui s'enroulent autour de la veine. Dans ces vaisseaux, mais surtout, dans les artères, se trouvent des valvules semi-lunaires qui, parfois, se présentent sous la forme d'un diaphragme (P. Berger).

Ce n'est que vers le troisième mois que le cordon revêt cet aspect et cette disposition.

C. — DU FŒTUS A TERME

Dimensions. — Le fœtus à terme est long d'environ 50 centimètres et large, *aux épaules*, de 10 à 11.

Son poids. — Son poids moyen est de 3,000 grammes. Mais il faut savoir que le fœtus mort subit dans l'air atmosphérique, par suite de l'évaporation, une perte de poids notable ; aussi les pesées effectuées quelques jours après la naissance (évacuation du méconium mise à part) ne représentent-elles pas le poids exact du fœtus au moment de l'expulsion (2).

(1) *De la ténacité et de la rupture du cordon ombilical.* Lamarre, Th. Paris, 1888.

(2) La connaissance de ce fait est particulièrement importante en

La moyenne de la longueur du fœtus augmente avec l'âge de la femme jusqu'à 40 ans, et la moyenne de son poids avec l'âge de la mère jusqu'à 29 ans et la multiparité.

Ombilic. — L'ombilic est un peu plus rapproché de l'extrémité inférieure du fœtus que de son sommet.

En général, les ongles dépassent l'extrémité des doigts, et chez le garçon les testicules sont descendus.

Signe de la maturité du fœtus. — Le signe le plus important de la maturité du fœtus serait, d'après Béclard, la présence d'un point d'ossification dans l'épiphyse inférieure du fémur. Ce fait, important au point de vue médico-légal, n'a pas, toutefois, la haute valeur qu'on lui accordait (Hecker, Hartmann).

Tête fœtale. — La tête est la partie la plus volumineuse et la plus solide du fœtus. C'est elle qui se présente le plus souvent au détroit supérieur. Elle a des caractères particuliers que nous allons étudier.

Sa forme. — La tête a la forme générale d'un ovoïde dont la petite extrémité correspond au menton, et la grosse à l'occiput (1).

Elle se compose du *crâne*, proprement dit, et de la *face*, située au-dessous.

Le *crâne* est la partie la plus importante au point de vue obstétrical. Il se compose d'une *base* sur laquelle repose une voûte osseuse ou *calotte cranienne*.

Base du crâne. — La *base* du crâne d'un fœtus à terme est déjà ossifiée et irréductible.

Voûte du crâne. — Réductibilité de la tête. — La *voûte*

médecine légale dans le cas d'infanticide où l'on retrouve l'enfant sous la cuvette des cabinets. La défense soutient presque toujours alors la chute accidentelle ayant forcé le clapet dont le poids est connu. Cette perte de poids est d'autant plus sensible que l'âge du fœtus est moindre. Elle est d'environ 23 grammes par jour pour un fœtus de 600 grammes et au-dessous. — *De la perte de poids que subissent les cadavres dans l'air atmosphérique.* — Ch. Dupont, Thèse. Paris, 1889.

(1) Ou mieux au point de la région occipito-pariétale qui est la plus éloignée du menton, au pôle anti-mentonnier. (Farabeuf et Varnier. *Introduction à l'étude des accouchements.*)

est composée de pièces non encore soudées les unes aux autres : en avant, le *frontal* (divisé par un sillon médian en deux pièces); en arrière, l'*occipital* (dans sa portion écailleuse), os impairs; de chaque côté se trouvent des os pairs, les *pariétaux* et les *écailles des temporaux* (fig. 219). Entre ces pièces existent des espaces comblés par des membranes fibreuses qui les unissent à distance. La voûte est la partie *réductible* du crâne, c'est-à-dire qu'elle peut, dans certaines circonstances, subir des altérations de forme qui, en modifiant ou déplaçant ses dimensions, amoindrissent localement son volume (1).

Causes et variétés de la réductibilité. — Cette réductibilité est due : 1° à la non-ossification et à la flexibilité relative des pièces de la voûte qui leur permettent de subir certaine dépression, *réductibilité par enfoncement*, et 2° aux espaces membraneux interosseux qui rendent possible leur chevauchement, *réductibilité par chevauchement*. Les pressions *larges* produisent surtout la réduction par chevauchement; les pressions *limitées*, la réduction par enfoncement, la plus active des deux, et qui est d'autant plus considérable que ces pressions ne s'exercent pas aux extrémités d'un même diamètre. La réductibilité est, du reste, variable pour les différentes régions de la voûte. (Voir plus loin.)

Sutures. — De l'existence des espaces interosseux résultent des sillons de démarcation visibles et tangibles des plus importants et nommés *sutures*.

(1) *Recherches cliniques et expérimentales sur la tête du fœtus au point de vue obstétrical*, par Labat, professeur à l'École de médecine de Toulouse. Paris, 1881.

La réduction consiste essentiellement en un déplacement des dimensions de la tête fœtale et il se fait, ailleurs, une augmentation de volume compensatrice.

« Lorsqu'on ne comprime qu'un seul diamètre de la tête, l'augmentation compensatrice se disséminant sur tous les autres est peu sensible sur chacun d'eux; mais si on compare en même temps les diamètres transverses et les diamètres antéro-postérieurs, les diamètres verticaux subissent *seuls* l'augmentation compensatrice et s'allongent notablement. » (Labat.)

Quand on regarde un crâne de fœtus à terme de haut, et d'arrière en avant, on voit une suture dirigée suivant l'axe de l'ovoïde; partant de la pointe de l'occipital, elle sépare les pariétaux et vient tomber en avant sur la suture située en dos d'âne sur la voûte cranienne, séparant en avant, et de chaque côté, le frontal du pariétal correspondant. En arrière, existe une suture analogue séparant les bords de l'écaille de l'occipital du bord postérieur des pariétaux.

La suture antéro-postérieure, axiale, qui indique, comme une flèche, la direction de l'ovoïde fœtal, porte le nom de suture *sagittale* (suture inter-pariétale et inter-frontale).

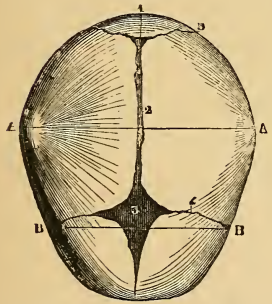

Fig. 213. — Diamètres de la tête d'un côté à l'autre

1, fontanelle occipitale; 2, suture sagittale; 3, grande fontanelle ou fontanelle antérieure; 4, suture fronto-pariétale; 5, suture lambdoïde; *a*, *a*, diamètre bi-pariétal; *b*, *b*, diamètre bi-temporal.

La suture antérieure s'appelle suture *fronto-pariétale*. La suture postérieure s'appelle suture *occipito-pariétale* ou encore *lambdoïde*, de son analogie avec la forme d'un λ grec (fig. 219).

Fontanelles. — Au niveau de chacune des extrémités de la suture sagittale, en son point de rencontre avec les sutures transversales, se trouve un espace (fermé par une membrane), nommé *fontanelle;* il y a ainsi une *fontanelle antérieure* et une *fontanelle postérieure*.

Ces deux fontanelles présentent des caractères qui permettent de les différencier : l'antérieure, ou *grande fontanelle*, est quadrilatère, formant le carrefour de croisement des quatre sutures (inter-pariétale, inter-frontale, fronto-pariétale droite et gauche).

La *fontanelle postérieure*, ou *petite fontanelle*, formée par la rencontre des sutures sagittale et occipito-pariétale existe à peine à l'état membraneux ; elle existe surtout à

l'état de *sensation* due à la dépressibilité de la pointe de l'occipital.

La détermination de ces deux fontanelles indique la direction de la suture sagittale et, par suite, de l'ovoïde céphalique (1).

La tête devant franchir le défilé pelvien, on a pris avec soin ses dimensions.

Diamètres. — Pour mesurer la tête on a pris, comme sur

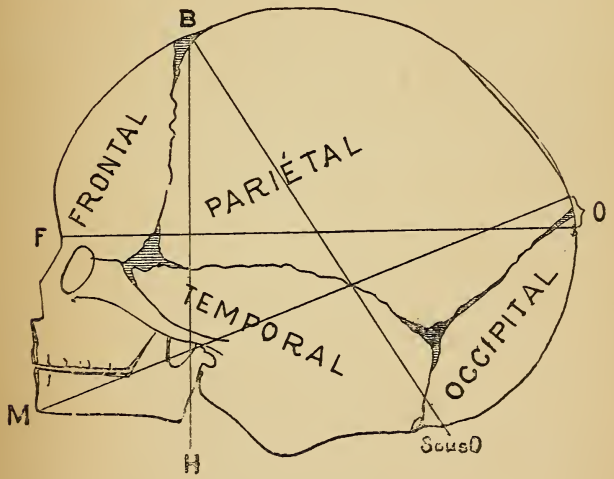

Fig. 214. — Diamètres du plan antéro-postérieur.

O-F, diamètre occipito-frontal ; O-B, diamètre sous-occipito-bregmatique ; M-O', diamètre occipito-mentonnier ; B-H, diamètre hyo-bregmatique.

le bassin, des points de repère qu'on a joints entre eux par des lignes fictives qu'on appelle *diamètres* (2). Ces dia-

(1) Il existe d'autres sutures (sutures temporo-pariétales), d'autres fontanelles (fontanelles pariétales), moins importantes, que nous citons seulement.

(2) Le mot diamètre n'a pas ici la même précision que dans le langage géométrique. Il désigne la ligne joignant deux points de parois opposées du crâne, qu'elle passe ou non par le centre de la circonférence céphalique.

mètres sont, les uns antéro-postérieurs, les autres transverses.

Diamètres antéro-postérieurs. — 1° *Occipito-mentonnier* (1). — D'*au-dessus* de la pointe de l'occipital au bord inférieur de la symphyse mentonnière. C'est le plus long de tous, le *diamètre maximum*; il a 13 cent. 1/2 (fig. 210).

2° *Occipito-frontal.* — D'*au-dessous* de la pointe de l'occipital à la racine du nez : 12 centimètres (fig. 214).

3° *Diamètre sous-occipito-bregmatique.* — De la jonction de l'occipital et de la nuque, au milieu de la grande fontanelle ou *bregma* : 9 cent. 1/2 (fig. 214).

4° *Diamètre hyo-bregmatique* (Farabeuf et Varnier). — De dessous le menton, près de l'os hyoïde, au milieu du bregma : 9 cent. 1/2.

Diamètres transverses. — 1° *Diamètre bi-pariétal.* — D'une bosse pariétale à l'autre : 9 cent. 1/2 ou 9 1/4 d'après Farabeuf-Varnier (peu réductible) (fig. 212).

2° *Diamètre bi-temporal.* — Du sommet de la grande aile du sphénoïde (ptéryon), d'un côté, à l'autre : 7 cent. 1/2 (réductible) (fig. 212).

Le diamètre bi-temporal est bien plus réductible que le diamètre bi-pariétal. Les diamètres transverses de la tête sont de plus en plus réductibles à mesure qu'on s'éloigne, suivant une ligne droite, des bosses pariétales pour se rapprocher de la naissance des sutures fronto-pariétales. (Labat.)

Mouvements de la tête. — La tête jouit de mouvements d'extension et de flexion assez étendus, qui permettent à l'extrémité céphalique de toucher le tronc, soit au niveau du plan sternal, soit au niveau du plan dorsal. Ces mouvements sont utilisés lorsqu'il s'agit pour la tête de franchir les défilés de la filière pelvienne.

Tronc. — Les petits membres étant repliés sur le corps du fœtus on les considère comme faisant partie du tronc; le fœtus, se présente comme un *homme-tronc*.

(1) Il mérite mieux le nom de *sus-occipito-mentonnier* (Budin).

Vu de profil, ce tronc présente, en avant, une masse concave irrégulière et en arrière une masse lisse régulière.

Chez le fœtus, à terme, un certain nombre d'organes ne diffèrent guère, quant à leur situation et à leur structure, de ceux d'un enfant nouveau-né : tels, par exemple, les *organes abdominaux*, sauf le volume considérable du foie, qui, chez le fœtus à terme, remplit la moitié du ventre.

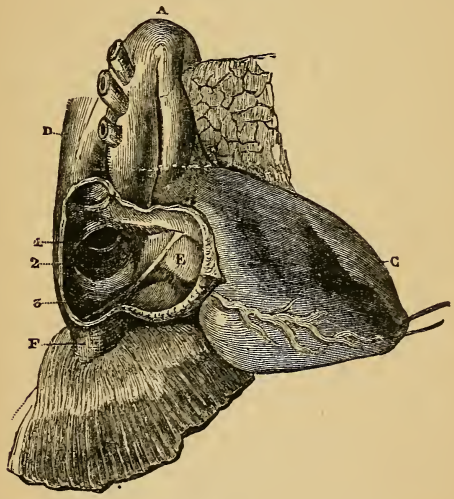

Fig. 215. — Disposition de l'oreille droite avant la naissance. Trou de Botal. — Valvule d'Eustachi.

1, trou de Botal, faisant communiquer les deux oreillettes; 2, valvule du trou de Botal en voie d'accroissement; 3, valvule d'Eustachi cloisonnant l'oreille droite en deux chambres, l'une antérieure et inférieure, E, ventriculaire, l'autre communiquant avec l'oreillette gauche et recevant, F, la veine cave inférieure, et D, la veine cave supérieure; A, réunion du canal artériel à l'aorte; B, diaphragme renversé en bas ; C, cœur tiré à gauche.

Il n'en est pas de même du côté des *organes thoraciques*.

Ici les différences capitales entre le *fœtus à terme* **intra-utérin**, et l'*enfant à terme* **extra-utérin**, séparé de la mère, portent sur les *poumons* et le *cœur*.

Poumons. — Les *poumons* occupent, chez le fœtus intra-utérin, une moins grande place que chez l'enfant qui a respiré. Sans être absolument rejetés dans les gouttières vertébrales, ils occupent surtout les régions postérieures et latérales de la cage thoracique, s'avançant peu en avant, principalement le gauche.

Leur coloration. — Ils sont de couleur rougeâtre; leur tissu est ferme, homogène, dense, et tombe au fond de l'eau.

Cœur. Sa situation. — Le *cœur*, considéré dans sa situation par rapport à la longueur de l'ovoïde fœtal, est plus rapproché de l'extrémité pelvienne que de l'extrémité céphalique.

Il n'occupe pas le centre de la cavité thoracique : il est très rapproché du plan sternal et latéral gauche du thorax. Ce n'est que lorsque la respiration s'est établie, qu'une languette pulmonaire s'interpose entre le thorax et lui, le repoussant en arrière et un peu à droite.

Dispositions spéciales. — Le cœur présente aussi des modifications dans ses dispositions intérieures. Comme le cœur adulte il présente quatre cavités: deux ventricules, séparés par la cloison inter-ventriculaire et indépendants, et deux oreillettes situées au-dessus et communiquant avec le ventricule correspondant par l'orifice auriculo-ventriculaire. Mais chez le fœtus, la *cloison inter-auriculaire* est *percée* d'un orifice — *trou de Botal* — qui permet la communication directe d'une oreillette à l'autre.

Aux dispositions particulières du cœur, correspondent des dispositions particulières de l'appareil circulatoire.

Système circulatoire du fœtus à terme. — Du ventricule gauche part la crosse de l'aorte, qui forme bientôt l'aorte descendante.

Supérieurement, l'aorte fournit les gros troncs artériels ordinaires (carotide et sous-clavière gauche, tronc brachio-céphalique, etc.); inférieurement, elle se bifurque pour former les artères *iliaques primitives*. Jusqu'ici rien de changé. Mais de ces artères iliaques partent deux branches artérielles considérables, *artères ombilicales* (fig. 215, [13]),

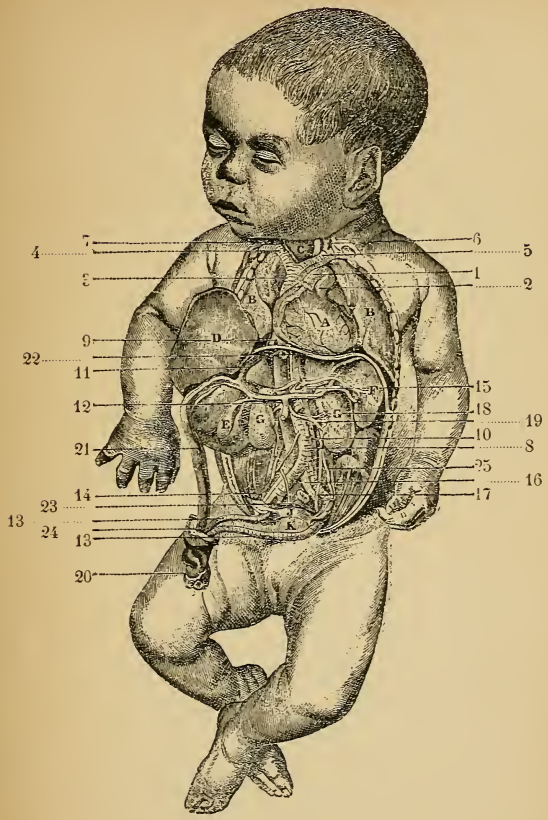

Fig. 216. — Circulation du fœtus.

1, origine de l'aorte ; 2, origine de l'artère pulmonaire ; 3, veine cave supérieure ; 4, veine brachio-céphalique droite ; 5, veine brachio-céphalique gauche ; 6, veine jugulaire interne ; 7, carotide primitive droite ; 8, aorte ventrale ; 9, veine cave inférieure ; 10, artère mésentérique inférieure ; 11, canal veineux ; 12, veine porte ; 13, 13, artères ombilicales ; 14, vaisseaux utéro-ovariens ; 15, tronc cœliaque et au-dessous la mésentérique supérieure coupée ; 16, veine iliaque primitive gauche ; 17, uretère ; 18, veine rénale ; 19, artère rénale ; 20, cordon ombilical : 21, veine ombilicale ; 22, diaphragme ; 23, rectum ; 24, ouraque ; 25, artère utéro-ovarienne gauche ; A, cœur ; B, B, poumons ; C, corps thyroïde ; D, foie ; E, vésicule biliaire ; F, rate ; G, G, reins ; I, utérus ; K, vessie.

qui s'enroulent autour du cordon et arrivent au placenta. (V. p. 252, *Placenta.*)

Du placenta part un gros vaisseau veineux, *veine ombilicale* (1) (fig. 215,[21]). Cette veine monte le long du cordon, jusqu'à l'ombilic.

Arrivé au niveau du bord inférieur du foie, elle se divise en deux branches: l'une se jette dans la branche droite de la veine porte hépatique ([12]); l'autre, qui porte le nom de *canal veineux* d'Aranzi, va se jeter directement dans la veine cave inférieure ([11]). La veine cave inférieure aboutit, comme chez l'enfant, dans l'oreillette droite ; mais la *valvule d'Eustache*, située à son embouchure, est très développée et forme comme une *gargouille* saillante dans l'oreillette, gargouille qui dirige le sang vers le trou de Botal.

Dans cette même oreillette droite aboutit la veine cave supérieure.

Voilà le système circulatoire général ou *grande circulation*, de beaucoup le plus important chez le fœtus.

Quant au système pulmonaire, on trouve une *artère pulmonaire* partant du ventricule droit pour arriver au poumon, masse solide, d'où partent les veines pulmonaires, aboutissant à l'oreillette gauche.

Canal artériel. — Un fait anatomique important, spécial au fœtus, c'est l'existence d'un canal qui fait communiquer directement l'artère pulmonaire avec l'aorte descendante, et appelé *canal artériel* (fig. 215).

Nous pouvons maintenant étudier la circulation du fœtus à terme.

Circulation. — Le sang du lac placentaire est projeté par l'impulsion communiquée par le cœur maternel dans la *veine* ombilicale et remonte jusqu'à la face inférieure du foie; arrivé là, il gagne la veine cave inférieure par deux voies : une partie s'y rend directement par la bifurcation du canal d'Aranzi; l'autre, après avoir traversé le foie, par l'intermédiaire de la veine porte, arrive dans cette même

(1) A un moment donné il y a eu deux veines ombilicales, mais une d'elles s'est atrophiée.

veine cave par les veines sus-hépatiques correspondantes : il s'ensuit qu'un seul lobe hépatique (le droit) reçoit du sang maternel hématosé. La veine cave charrie, dès lors, un sang mixte, formé, pour la plus grande part, de sang rouge amené du placenta par la veine ombilicale et de la petite quantité de sang carbonique venu des organes inférieurs. Le sang de la veine cave arrive dans l'oreillette droite ; mais là, au lieu de s'y collecter, il suit la gouttière de la valvule d'Eustache qui le fait passer dans l'oreillette gauche à travers le trou de Botal. De l'oreillette gauche ce sang rouge passe dans le ventricule gauche, qui le projette dans la crosse aortique, d'où il s'engage, presque tout entier, dans le tronc brachio-céphalique, la sous-clavière et la carotide gauches ; très peu de ce sang descend dans l'aorte descendante.

Devenu veineux, le sang de la tête et des membres supérieurs revient au cœur par la veine cave supérieure. La veine cave le conduit dans le ventricule droit qui l'envoie dans l'artère pulmonaire. Mais le poumon, à ce moment, ne reçoit pas d'air ; il ne remplit aucun rôle ; d'autre part, son tissu est dense, la circulation y est pénible ; aussi n'y a-t-il qu'une *très* minime partie de ce sang qui le traverse et qui retourne par les veines pulmonaires dans l'oreillette gauche où il se mélange au sang artériel qui, lui, est passé par le trou de Botal. La majeure partie du sang veineux trouvant une voie plus facile dans le canal artériel, s'y engage et tombe dans l'aorte descendante, où il se mêle à la petite quantité de sang artériel lancé par le ventricule gauche. Ainsi, au-dessous de l'abouchement du canal artériel, l'aorte contient un sang mixte en grande partie formé de sang carbonique (veineux) et d'un peu de sang oxygéné. Arrivé au niveau de la terminaison de l'aorte, une petite quantité de sang passe des iliaques primitives dans les artères du segment inférieur du fœtus qu'elle nourrit, puis revient, une fois son rôle rempli, aboutir à la veine cave inférieure. Mais la majeure partie de ce sang gagne, par les artères ombilicales, le sinus circulaire et la périphérie du placenta.

On voit donc que dans les *artères* ombilicales circule du

sang carbonique noir, et dans la *veine* ombilicale du sang oxygéné rouge (1).

Sang maternel et sang fœtal. — Le rôle complet de cette circulation materno-fœtale ne peut être compris qu'en étudiant les différences qui existent entre le sang du fœtus et celui de la mère. Les globules rouges du fœtus sont de dimensions très variables, les uns minuscules (3 μ), les autres, les plus nombreux, géants (10 μ) (Gilbert et Lion).

Mais c'est surtout dans leur constitution chimique qu'ils diffèrent.

Le sang d'une femme enceinte présente une quantité moindre d'hémoglobine qu'à l'état normal ; il y a perte, destruction de la substance oxygénifère pendant la grossesse. Les matériaux solides du sérum subissent aussi une diminution, et le pouvoir respiratoire du sang maternel diminue avec la quantité d'hémoglobine.

Supériorité du sang fœtal. — Le sang du fœtus, pris dans la veine ombilicale, et surtout dans les artères ombilicales, est infiniment supérieur à celui de la mère. Il est plus riche en hémoglobine et son pouvoir oxydant est plus considérable (Quinquaud) (2).

On voit aussi, par l'analogie de composition entre le sang de la veine et des artères ombilicales, qu'il y a peu de différence entre le sang d'apport et le sang de retour, sang artériel et sang veineux.

C'est que, chez le fœtus, les combustions aboutissant à la désoxygénation sont lentes, ce qui explique la résistance du fœtus à l'asphyxie.

Rôle du fœtus par rapport à la mère. — Le fœtus joue donc vis-à-vis de l'organisme maternel le rôle d'un parasite qui s'accroît en épuisant le milieu aux dépens duquel

(1) Ces fonctions réciproques des artères et de la veine peuvent être observées facilement dans l'expérience suivante. On ouvre l'abdomen d'une lapine à terme, on met l'utérus à découvert et on le sectionne au niveau d'un sac fœtal. Le fœtus sort avec son amnios restant adhérent à la mère par son placenta et l'on voit la veine ombilicale d'un rouge clair et les artères d'un rouge sombre.

(2) Variot. Eléments figurés du sang. *Th. agrég.*, 1886.

il se développe. Il épuise ce milieu en lui prenant les éléments nécessaires à la constitution de sa masse sanguine (nutrition) et à la régénération des globules sanguins désoxydés ; en effet, le sang fœtal, rapporté par les artères ombilicales, se décharge, au contact du sang maternel, de son acide carbonique et fait sa provision d'oxygène, comme le sang de l'enfant ou de l'adulte le fait au contact de l'air contenu dans les poumons ; il y a là une véritable *respiration sanguo-sanguine*, au lieu d'être, comme elle le sera plus tard, *sanguo-aérienne*.

Appauvrissement du sang maternel. — Le sang maternel a donc une double cause d'appauvrissement : d'où la cause des anémies de la grossesse. Il s'ensuit, de plus, que pour que le sang maternel puisse subvenir aux besoins du fœtus, il faut qu'il soit très riche en oxygène. Toute cause qui diminuera l'oxygène maternel sera une cause de mort du fœtus.

Ses conséquences parfois mortelles pour le fœtus, par désoxygénation du sang maternel. — C'est ce que MM. Charpentier et Butte ont bien montré, soit en diminuant la quantité des éléments oxygénifères maternels (saignées), soit en diminuant leur apport oxygénique, en amenant une asphyxie lente chez la mère, ou enlevant aux globules rouges maternels leur oxygène en faisant ingérer une certaine quantité d'acide pyrogallique.

Le fœtus meurt avant la mère ou après la mère. — Le fœtus a besoin d'une quantité d'oxygène proportionnellement plus considérable que la mère, et toutes les fois qu'il y a diminution *lente* de l'oxygénation des globules rouges de la mère, le fœtus meurt avant la mère.

Au contraire, dans les déperditions *rapides* par un quelconque des moyens employés (suppression de l'apport d'oxygène, suppression des éléments oxygénifères), le fœtus survit à la mère.

Ces faits étaient particulièrement intéressants à connaître dans le cas d'hémorrhagie.

Lorsque les hémorrhagies de la mère sont assez rapides et profondes pour entraîner sa mort, le fœtus survit à la

mort de la mère et on peut l'obtenir vivant. Si les hémorrhagies sont importantes au point même d'amener la mort de la mère, — mais moins rapides, — le fœtus meurt avant la mère.

On explique ainsi les morts de fœtus lors d'hémorrhagies à répétition, hémoptysies, épistaxis, hématémèses, qui surviennent pendant la grossesse sans amener la mort de la mère (1).

Mécanisme intime des échanges. — Nutrition. — Glycogénie placentaire. — La nutrition se fait d'abord par l'intermédiaire *direct* du sang maternel, et nous venons de voir comment. Mais le sang maternel *indirectement*, et grâce au placenta, fournit un aliment particulier au fœtus : le sucre. Cl. Bernard a, en effet, démontré que le placenta possède une *fonction glycogénique* identique à celle du foie de l'adulte.

Albumine amniotique. — La nutrition paraît aussi pouvoir se faire par l'intermédiaire du *liquide amniotique*, qui renferme de l'albumine et des sels. Un certain degré d'absorption de ce liquide est possible par la peau; il pourrait en outre être dégluti. Chez des animaux on a pu, en effet, par congélation, démontrer l'existence de glaçons partant du lac amniotique et arrivant par la bouche et l'œsophage jusque dans l'estomac. En tous cas, ce dernier mode de nutrition ne doit se faire qu'à une époque avancée de la grossesse, car les mouvements de déglutition sont impossibles pendant les premiers temps de la vie intra-utérine.

Sécrétions. — Enduit sébacé du fœtus. — La peau fournit l'*enduit sébacé* qui revêt le fœtus à sa naissance.

Méconium. — Le *méconium* qu'on trouve dans l'intestin est un mélange de débris cellulaires, de bile et en outre d'éléments divers apportés par le liquide ammiotique.

Urine. — Les reins, d'après quelques auteurs, sécrètent

(1) Charpentier et Butte. *Nouvelles annales de Gynécologie*, août 1888 et décembre 1889.

Dans le cas d'hémorrhagie, il faut aussi faire intervenir, comme cause de mort, la diminution de la pression sanguine qui amène un ralentissement des échanges placentaires.

de l'urine, qui serait rejetée dans le liquide amniotique : la preuve de cette sécrétion et élimination se trouverait dans l'hydronéphrose consécutive à une oblitération d'uretère, ou à la distension vésicale amenée par une atrésie de l'urèthre. Ces faits sont contestables.

Innervation et motilité. — Sommeil et veille du fœtus. — Toute excitation amène chez le fœtus des mouvements. Il est probable qu'il jouit aussi d'alternatives de veille et de sommeil.

Fonctions placentaires. — Le placenta est un organe qui est préposé et à la *nutrition* et à la *respiration* du fœtus.

Échanges normaux. — A travers les parois placentaires passent, par osmose, de la mère au fœtus, des *gaz*, des *liquides*, éléments qui se trouvent réunis dans le sang maternel : ce sont les échanges normaux.

Échanges anormaux gazeux. — Mais il peut y avoir des *échanges anormaux*, de même ordre, par l'intermédiaire du sang maternel.

Pour les *gaz*, on a constaté le passage, dans l'organisme fœtal, de l'acide carbonique (Charpentier), de l'oxyde de carbone, des vapeurs chloroformiques, mais celles-ci lentement et en petites quantités.

Liquides. — Pour les *liquides*, les solutions de chlorate de potasse, d'acide salicylique, d'iodure de potassium, etc., absorbées par la mère sont retrouvées dans le fœtus, et après la naissance, dans l'organisme de l'enfant. Ce fait est important au point de vue thérapeutique.

Nocivité de produits pathologiques élaborés par la mère. — Si, au lieu d'être introduit de l'extérieur dans l'organisme maternel, c'est un produit d'élaboration maternelle qui s'accumule dans le sang de la mère, le placenta ne le filtre jamais; il passe intégralement dans la circulation du fœtus et s'accumule dans ses tissus; ainsi pour l'urée, c'est ce qui permet d'expliquer la mort du produit de la conception dans certaines conditions où le sang de la mère en contient pathologiquement.

Microbes. — Pour les microorganismes, des expériences récentes ont montré le passage des agents microbiens in-

fectieux. Chambrelent l'a montré pour le microbe du choléra des poules, Straus pour celui du charbon. Chez la femme, la transmission de la variole au fœtus est nettement établie; il en est de même pour d'autres maladies : rougeole, scarlatine, syphilis, tuberculose, etc. (1).

Mais le passage de ces éléments pathogènes se fait avec une inégale facilité, d'où les degrés dans l'hérédité morbide maternelle.

D. — DU FŒTUS DANS SES RAPPORTS AVEC LES ORGANES MATERNELS PENDANT LA GROSSESSE (ATTITUDE FŒTALE)

Situation générale du fœtus. — Le fœtus, pendant la grossesse, est renfermé dans l'utérus et contenu dans le grand bassin.

Nous étudierons sa situation d'abord à un point de vue général, puis nous passerons en revue les cas particuliers.

Son pelotonnement. — Dans la cavité utérine, le fœtus, de manière à occuper le moins de place possible, est ramassé, pelotonné sur lui-même, le menton appuyé sur la partie supérieure de la poitrine, les bras en croix sur le thorax, les cuisses fléchies sur l'abdomen, les jambes croisées, appliquées sur les cuisses, les pieds accolés aux fesses (attitude du tailleur).

Il forme ainsi un ovoïde dont la petite extrémité correspond à la *tête*, la grosse au *siège*, et dont la partie intermédiaire représente le tronc.

Sa situation dans le bassin. — Voici son attitude et ses rapports utérins, mais par rapport au bassin, il peut se trouver dans des conditions variables. Il peut être placé suivant l'axe du bassin, la petite extrémité ou la grosse extrémité en bas, ou bien être transversalement situé. On a considéré d'une façon plus précise cette situation du fœtus

(1) Queyrat. *Tuberculose du premier âge.* Thèse, Paris. « Si le passage des solides organiques est démontré, l'on n'a par contre jamais pu, si fines qu'elles soient, faire franchir le filtre placentaire aux poussières inertes. »

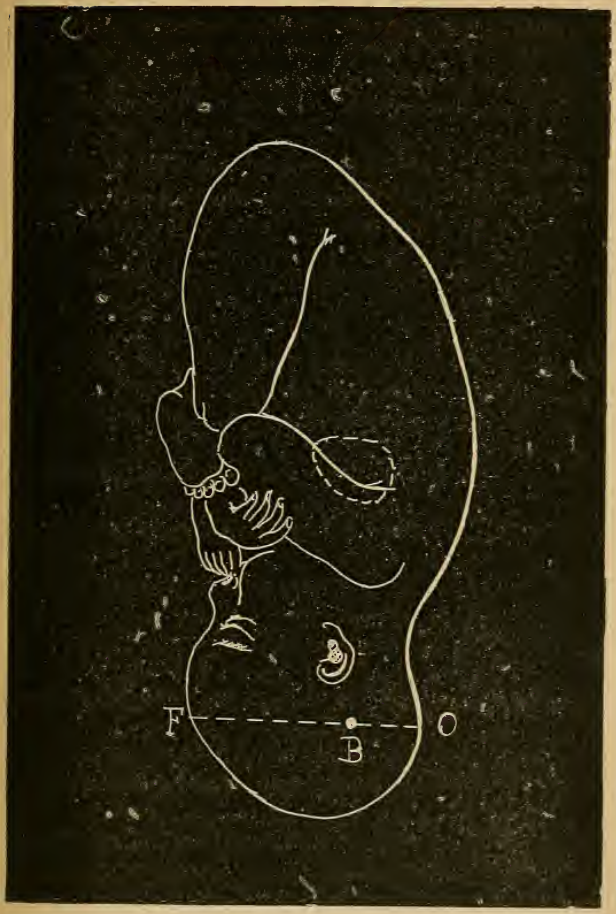

Fig. 217. — Fœtus dans son attitude intra-utérine.

La figure en pointillé, sous le bras, marque la place du cœur. La ligne pointillée indique le diamètre *occipito-frontal.*

par rapport au bassin, et on a étudié les *présentations fœtales* (1).

D. — PRÉSENTATION

Présentation. — On nomme *présentation*, la *grosse* (2) partie fœtale, qui se présente la première au détroit supérieur, ou bien encore *qui est engagée* ou *tend à s'engager* dans l'excavation.

Trois présentations fondamentales. — Diverses présentations. — Il n'y a que trois grosses parties qui puissent se présenter : Tête, Siège, Tronc. Mais elles peuvent varier dans leur manière générale de s'offrir au détroit supérieur. Aussi distingue-t-on trois présentations fondamentales :

1° Présentation de l'Extrémité céphalique.

Tête fléchie sur la poitrine.	Tête défléchie ou étendue sur la nuque en mode	
	facial.	frontal.
Présentation du sommet.	Pr. de la face.	Pr. du front.

2° Présentation de l'Extrémité pelvienne.

3° Présentation du Tronc.

Ces présentations se rencontrent par ordre de fréquence :

1° Présentation du Sommet;

2° Présentation du Siège;

3° Présentation du Tronc;

4° Présentations de la Face et 5° du Front,

et encore l'existence de ces présentations de la face *pendant la grossesse* est-elle tout à fait problématique.

Subdivisions des présentations. — Points de repère. — Mais chaque présentation tend à s'engager, ou s'engage, orientée dans des sens différents qui ont une grande importance, au point de vue du cheminement de la partie fœtale à travers la filière pelvienne. Aussi pour distinguer aisément ces orientations diverses et les dénommer, a-t-on

(1) Cette situation n'est à considérer que dans les derniers mois de la grossesse; pendant les six premiers mois — au moins — le fœtus se déplace avec la plus grande facilité.

(2) L'expression *grosse* partie est à souligner : ainsi il n'y a pas de présentation des pieds ou des mains.

pris sur le Bassin et sur la Présentation ou partie fœtale des points de repère (1).

Repères pris sur le bassin. — Le bassin étant symétrique, on l'a divisé en deux moitiés, une droite et une gauche, par une ligne allant du *pubis* au *promontoire*, pris comme points de repère *médians*, ou *antéro-postérieurs*.

Sur chacune de ces moitiés de bassin, ainsi délimitées, on a pris, de même, des points de repère symétriques. Ils sont placés sur le trajet de la ligne innominée au détroit supérieur. Ce sont, en allant d'avant en arrière : l'*éminence iléo-pectinée*, le *milieu de la ligne innominée* et la *symphyse sacro-iliaque*, droite et gauche (2). Cliniquement et dans la nomenclature pratique, on les considère dans leur rapport de situation sur l'os iliaque et on les nomme points de repère *iliaque*, *antérieur*, *transverse* (ou *moyen*) et *postérieur* droit et gauche.

Repères pris sur le fœtus. — Les points de repère de la *Présentation* sont, pour le sommet, l'*occipital;* pour la face, le *menton;* pour le siège, le *sacrum;* pour les épaules, l'*acromion*. Ces points de repère étant tournés respectivement du côté du dos, du côté du ventre, du côté du dos et du côté de la tête, les reconnaître, c'est déterminer par cela même la situation de ces différentes parties du fœtus.

F. — POSITIONS

Positions. — On nomme *Position l'orientation de la présentation par rapport au détroit supérieur*.

La position est déterminée par le rapport des points de repère de la présentation aux points de repère du bassin.

Nomenclature des positions. — On dénomme la *position* en faisant suivre le nom du repère fœtal (occiput — sacrum — acromion) du nom du repère iliaque (antérieur — transverse — postérieur) droit ou gauche.

(1) Voir l'histoire particulière de chaque présentation, in *Manuel d'obstétrique*.

(2) Il faut prendre l'expression *point* plutôt dans le sens de *région* que dans le sens très limité qu'on lui donne ordinairement.

Exemple : P. occipito-iliaque gauche antérieure, qui signifie que l'occipital est en rapport avec le point de repère iliaque antérieur du côté gauche, ce qui doit immédiatement éveiller l'idée du repère anatomique précis sous-entendu, et représenter à l'imagination la pointe de l'occi-

Fig. 218. — Présentation fléchie de l'extrémité céphalique. Position occipito-iliaque gauche antérieure.

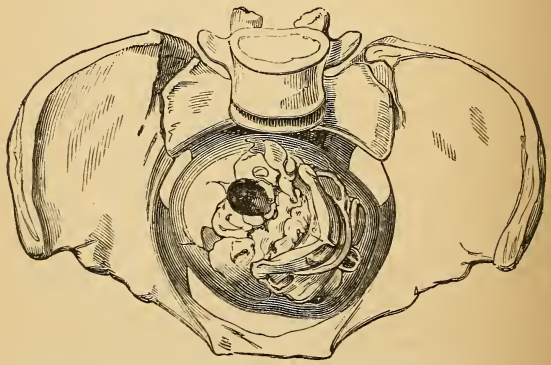

Fig. 219. — Présentation fléchie de l'extrémité céphalique. Position occipito-iliaque droite postérieure.

pital appuyée contre l'éminence iléo-pectinée gauche ; de même pour une occipito-iliaque droite postérieure.

Dans la nomenclature écrite, on remplace, par abréviation, les mots par les lettres initiales majuscules de chacun d'eux. Exemple :

A. I. G. a. — Acromio-iliaque gauche antérieure.
S. I. G. t. — Sacro-iliaque gauche transverse.
O. I. G. p. — Occipito-iliaque gauche postérieure.

Différentes positions. — De ce qui précède, il résulte qu'il y a pour chaque présentation autant de positions qu'il y a de points de repère sur le bassin, soit huit positions.

Exemple :

$$O.\ I.\ G.\ \begin{cases} a. \\ t. \\ p. \end{cases}$$

$$O.\ I.\ D.\ \begin{cases} a. \\ t. \\ p. \end{cases}$$

O. P.
O. S.

Nous les verrons en détail à propos de l'étude particulière de chaque présentation.

Moments où se confirment les positions. — La position étant en rapport de contiguïté entre les points de repère du fœtus et du bassin, il ne peut y avoir des positions qu'au moment où s'établit le contact, c'est-à-dire au moment de l'engagement, époque variable suivant les femmes, qui commence vers le huitième mois chez les primipares, dans la dernière quinzaine du neuvième mois, chez les multipares.

L'engagement ne commence, enfin, qu'au moment du travail dans certains cas, comme pour les présentations du siège.

Avant qu'il y ait engagement, on ne saurait faire le diagnostic de la position.

Positions d'engagement. — Positions du travail. — Mais parmi ces positions, toutes ne s'observent pas pendant le cours de la grossesse. Il y en a, et ce sont les positions médianes (pubienne et sacrée) qu'on ne rencontre qu'au moment du travail. Succédant aux précédentes et déterminées par elles, elles marquent une étape dans l'évolution de la

partie fœtale à travers la filière pelvienne, vers la sortie; elles sont essentiellement transitoires. Il faut donc distinguer les positions d'engagement ou de repos, des positions de travail.

Les *positions de repos* sont : primitives, latérales et fixées ; les *positions de travail* sont secondaires, médianes et transitoires.

Les *positions d'engagement* ou de *repos* sont les plus importantes à connaître, et c'est d'elles que l'on cherche à faire le diagnostic avant l'accouchement. Elles connues, on peut prévoir les positions du travail, qui, à moins d'irrégularité dans les phénomènes d'évolution expultrice, se reproduisent invariablement à un moment donné.

Fixité des présentations et positions. — Les présentations et les positions une fois établies peuvent se retrouver toujours identiques pendant le temps qui s'écoule depuis leur constatation première jusqu'au moment de l'évolution expultrice. Mais il arrive parfois qu'on ne retrouve plus les mêmes, il y a eu déplacement de la partie fœtale : c'est ce qu'on appelle une *mutation de présentation ou de position.*

Plus l'engagement ou l'enclavement est profond, moins les mutations sont à craindre ; d'où la fixité plus grande à mesure qu'on approche du terme, plus grande pour les primipares où l'engagement est plus précoce, plus grande encore pour les présentations du sommet où cet engagement est plus rapide et plus facile; cette fixité sera moins grande, au contraire, dans les présentations du siège qui s'engagent tard.

Mutation de présentation. — La fréquence des mutations de *présentation* pendant les trois derniers mois de la grossesse est en moyenne de 1 p. 100 pour les présentations de l'extrémité céphalique, et encore en comptant comme mutation de *présentation*, les transformations de sommet en face ; de 82 p. 100 pour les présentations du siège; de 94 p. 100 pour les présentations du tronc. Dans ces derniers cas, il y a ordinairement transformation de la présentation primitive en présentation du sommet.

Si les recherches n'eussent porté que sur les derniers quinze jours, le pourcentage eût été considérablement amélioré.

Il en résulte qu'avant le septième ou huitième mois de la grossesse il est inutile de se préoccuper de la présentation. A partir de ce moment, surtout chez les primipares, quand on trouve un sommet, on peut cliniquement considérer la présentation comme définitive et en faire, avec quelques réserves, la base d'un pronostic.

Mutation ordinairement favorable. — Mais, *fait important*, quand il y a mutation de présentation, cette mutation se fait, dans la très grande majorité des cas, dans un sens heureux, et tend à ramener le fœtus dans une situation plus favorable pour l'accouchement.

Ex. : Transformation d'un siège en un sommet.

Mutation de positions. — Les *mutations de position* sont plus fréquentes que les mutations de présentation. On trouve 30 p. 100 de mutations de position pour le sommet. Mais il faut remarquer que ce pourcentage est une moyenne portant sur un espace de trois mois, et que les changements sont d'autant moins fréquents que l'on approche du terme.

Accommodation pour les présentations. — La présentation du sommet est la présentation normale ; sa fréquence est due au phénomène de l'*accommodation* (1). L'origine des autres présentations a pour raison des causes qui en modifient la régularité.

Voici en quoi consiste l'accommodation. Dans les cinq derniers mois de la grossesse, la cavité utérine a la forme d'un ovoïde à grosse extrémité supérieure. Or, à ce moment, le fœtus présente aussi la forme d'un ovoïde dont la grosse extrémité correspond au siège. Dans ces conditions le contenant et le contenu tendent à adapter leurs formes, et à la suite des alternatives de contraction et de relâchement des muscles utérins qui font rouler le fœtus, à la suite des mouvements actifs de ce dernier, la grosse extrémité

(1) Cette situation a été expliquée par bien d'autres mécanismes, théorie de la *culbute*, d'A. Paré, des *mouvements instinctifs*, de Dubois, de la *pesanteur*, d'Aristote, Duncan, Shrœder.

fœtale finit par correspondre à la grosse extrémité du globe utérin. Pour comprendre la possibilité de ces mouvements, il ne faut pas oublier que le fœtus nage dans le liquide amniotique.

Mais que l'utérus n'ait pas de prise sur le fœtus, comme lorsqu'il en est séparé par une trop grosse couche de liquide (hydramnios), que sa forme ou sa situation normale soit modifiée par la présence d'un corps fibreux, par le défaut de soutien des parois abdominales, comme dans les cas de multiparité ou d'éventration, que sa vigueur soit insuffisante, il y aura vice d'accommodation, et présentation autre que celle du sommet. L'obstacle à l'accommodation peut aussi dépendre du fœtus, dans le cas de malformations, ou se trouver sur le bassin, comme dans les cas de viciation, ou de tumeur pelvienne.

Pour les positions. — Les positions sont encore réglées en grande partie par l'accommodation du fœtus à la région qu'il occupe.

Si les positions obliques sont les positions de repos types c'est que, en se plaçant dans cette situation, la tête rencontre le moins de difficultés à s'engager, tandis que placée suivant le diamètre transverse (presque égal, à l'état frais, à l'oblique), elle serait gênée par la saillie du promontoire. Si les positions gauches sont plus fréquentes que les droites, cela tient à ce que, grâce à l'inclinaison à droite de l'utérus, qui est ainsi placé en écharpe sur la colonne vertébrale, et grâce au phénomène de l'accommodation, le dos fœtal se tourne à gauche et en avant, offrant la concavité de la surface ventrale à la saillie vertébrale.

TABLE DES MATIÈRES

PREMIÈRE PARTIE

DESCRIPTION SOMMAIRE DU CORPS HUMAIN

Pages.

PRÉLIMINAIRES. — Considérations sur l'être vivant, les éléments anatomiques et leur groupement 1

LIVRE PREMIER

ANATOMIE GÉNÉRALE

CHAPITRE PREMIER. — Les Tissus organiques 5

Tissu conjonctif. 5
Tissu cartilagineux et osseux 7
Tissu musculaire 14
Tissu nerveux. 19
Tissu épithélial 24

CHAPITRE II. — Le Sang et la Lymphe 27

Globules rouges et Globules blancs. 27
Sang 28
Lymphe 28
Vaisseaux sanguins, Artères, Veines capillaires. . 29

LIVRE II

ANATOMIE DU CORPS HUMAIN

CHAPITRE PREMIER. — Le Squelette. 33

Os et Articulations 33
La Colonne vertébrale. . . 36
Le Crâne. 38
La Face 39
La Cage thoracique. . . . 40
Le Bassin. 40
Le Membre supérieur. . . 41
Le Membre inférieur . . . 43

Pages.

CHAPITRE II. — Les muscles 74

Muscles de la Face et du Cou 47
Muscles du Thorax 47
Muscles de l'Abdomen. . . 50
Muscles du Membre supérieur. 50
Muscles du Membre inférieur. 54

CHAPITRE III. — Des Cavités et des organes qu'elles contiennent. 60

§ Ier. — *Cavités cranienne et rachidienne*. 60

A. L'Encéphale (Cerveau, Cervelet, Bulbe) . . . 63
B. Moelle épinière et Nerfs rachidiens. 67
C. L'Oreille. 69
D. L'Œil et ses annexes. . 76

§ II. — *Cavités faciales* 80

A. Les Fosses nasales. . . 80
B. La Bouche : Langue, Palais, Glandes salivaires. 81
C. Pharynx. 87

§ III. — *Cavité thoracique*. 91

A. Trachée-artère et Bronches. 91
B. Larynx. — Phonation . 92
C. Poumons et Plèvre. — Respiration 95
D. Cœur. — Circulation. . 99

§ IV. — *Cavité abdominale* 109

A. Estomac. 109
B. Intestins. 112
C. Organes annexes. . . . 116
D. Organes urinaires. — Reins. — Vessie. — Urèthre 118
E. Organes génitaux de l'homme 120

DEUXIÈME PARTIE

ANATOMIE ET PHYSIOLOGIE DES ORGANES MATERNELS

CHAPITRE PREMIER. — Le Bassin 125

§ Ier. — *Bassin osseux* 125

A. Des différentes pièces composant le bassin osseux. 125
B. De leur articulation . . 136

§ II. — *Bassin mou* 141

A. Parties molles pariétales. 141
B. Parties molles fondamentales ou Périnée. 145

§ III. — *Du Bassin dans son ensemble*. 151

Pages.

CHAPITRE II. — ORGANES GÉNITAUX EXTERNES. 162

CHAPITRE III. — ORGANES GÉNITAUX INTERNES. 170

A. Vagin. 170
B. Utérus. 174
A l'état de vacuité. . 176
A l'état gravide . . . 181
C. Trompes utérines . . . 200
D. Ovaires 202
E. Vaisseaux et nerfs des organes génitaux internes 208

CHAPITRE IV. — MAMELLES. 214

CHAPITRE V. — FONCTIONS DES ORGANES REPRODUCTEURS CHEZ LA FEMME. 219

A. En dehors de la fécondation. 219
B. Pendant la fécondation. 223

TROISIÈME PARTIE

DU PRODUIT DE LA CONCEPTION

CHAPITRE PREMIER. — L'OEUF ET SON ÉVOLUTION. 231

§ Ier. — *Période ovulaire* 231

§ II. — *Période embryonnaire* 235

§ III. — *Période fœtale* 245

A. Membranes enveloppantes du fœtus. . 247
B. Placenta. 252
C. Fœtus à terme. 257
D. Du fœtus et de ses rapports avec les organes maternels pendant la grossesse. . 272
Présentations 274
Positions 277

RÉCENTES PUBLICATIONS

AVIRAGNET. **De la tuberculose chez les enfants.** 1892. 1 vol. in-8. . . . . 4 fr.

BELZUNG (E.), docteur ès sciences, agrégé des sciences naturelles, professeur au lycée Charlemagne. **Anatomie et physiologie animales**, suivies de la *Classification animale.* 1 vol. in-8 avec 622 gravures, 5e édition, br., 6 fr., en cart. angl. . . . . 7 fr.

BOUCHARDAT (A. et G.). **Nouveau formulaire magistral**, 1894, 30e édition, revue et augmentée de formules nouvelles. 1 vol. in-18, 3 fr. 50, cartonné à l'anglaise, 4 fr., relié. . . . 4 fr. 50

FRITSCH. **Traité clinique des opérations obstétricales.** Traduit de l'allemand sur la 4e édition par le Dr J. Stas, avec préface du professeur Van Cauwenberghe, de Gand. 1 vol. grand in-8, avec 90 gravures en noir et en couleurs dans le texte. . 10 fr.

ICARD (S.). **La femme pendant la période menstruelle**, étude physiologique et médico-légale, 1 vol. in-8. . . . 6 fr.

ICARD (S.). **L'alimentation des nouveau-nés, hygiène de l'allaitement artificiel**, 1 vol. in-12, avec gravures dans le texte, cart. à l'anglaise . . . . . 4 fr.

LAGRANGE (F.). **L'hygiène de l'exercice chez les enfants et les jeunes gens.** 1 vol. in-12, 1890, broché, 3 fr. 50, cartonné à l'anglaise . . . . . 4 fr.

LAUMONIER. **Hygiène de l'alimentation,** dans l'état de santé et de maladie, 1 vol. in-12 avec gravures dans le texte, cart. à l'anglaise . . . . . 4 fr.

LAYET. **Traité pratique de la vaccination animale**, avec préface de M. le professeur Brouardel. 1 vol. grand in-8, contenant 22 planches coloriées hors texte. . . . . 12 fr.

MAUNOURY et SALMON. **Manuel de l'art des accouchements**, à l'usage des élèves en médecine et des élèves sages-femmes. 3e édit. 1 vol. in-18 avec 115 grav. . . . . 7 fr.

RILLIET et BARTHEZ. **Traité clinique et pratique des maladies des enfants.** 3e édit., refondue et augmentée par Barthez et Sanné. — Tome Ier. *Maladies du système nerveux, maladies de l'appareil respiratoire.* 1 fort vol. gr. in-8. . . . . 16 fr.

Tome II. *Maladies de l'appareil circulatoire, de l'appareil digestif et de ses annexes, de l'appareil génito-urinaire, de l'appareil de l'ouïe, maladies de la peau.* 1 fort vol. gr. in-8. . . . 14 fr.

Tome III, terminant l'ouvrage. *Maladies spécifiques, maladies générales constitutionnelles.* 1 fort vol. gr. in-8. 1890. . . 25 fr.

P. SIMON. **Conférences cliniques sur la tuberculose des enfants.** 1893. 1 vol. in-8. . . . . 3 fr.

SPRINGER. **La croissance.** Son rôle en pathologie. Essai de pathologie générale. 1 vol. in-8. . . . . 6 fr.

TERRIER et PLAIRE. **Manuel de petite chirurgie de Jamain.** 1893, 7e édit., refondue. 1 vol. gr. in-18, avec 420 figures, cart. à l'angl. . . . . 8 fr.

Paris. — Imprimerie L. Maretheux, 1, rue Cassette. — 840.

FÉLIX ALCAN, ÉDITEUR

108, Boulevard Saint-Germain, PARIS.

COLLECTION MÉDICALE

Élégants volumes in-12, cartonnés à l'anglaise, à 4 et à 3 fr.

28 volumes publiés

DERNIERS VOLUMES PARUS :

L'instinct sexuel, *Evolution, dissolution*, par le Dr Ch. Féré, médecin de Bicêtre ..... 4 fr.

Les maladies de l'urèthre et de la vessie chez la femme, par le Dr Kolischer, traduit de l'allemand par le Dr *O. Beuttner*, de Genève, avec gravures ..... 4 fr.

L'éducation rationnelle de la volonté; son emploi thérapeutique, par le Dr P.-E. Lévy, préface de M. le *Professeur Bernheim*; *2e édit.* 4 fr.

Chirurgie de la plèvre et du poumon, par les Drs Félix Terrier, membre de l'Académie de médecine, professeur à la Faculté de médecine de Paris, et E. Reymond, ancien interne des hôpitaux de Paris, avec 67 gravures ..... 4 fr.

Chirurgie de la face, par les Drs Félix Terrier, Guillemain et Malherbe, avec 214 gravures ..... 4 fr.

Chirurgie du cou, par *les mêmes*, avec 101 gravures ..... 4 fr.

Chirurgie du cœur et du péricarde, par les Drs Félix Terrier et E. Reymond, avec 79 gravures ..... 3 fr.

Petit manuel d'antisepsie et d'asepsie chirurgicales, par les Drs Félix Terrier, et M. Péraire, ancien interne des hôpitaux de Paris, avec gravures ..... 3 fr.

Petit manuel d'anesthésie chirurgicale, par *les mêmes*, avec 37 gravures ..... 3 fr.

L'opération du trépan, par *les mêmes*, avec 222 gravures ..... 4 fr.

Manuel théorique et pratique d'accouchements, par le Dr A. Pozzi, professeur à l'École de médecine de Reims, avec 138 gravures, 2e éd. 4 fr.

La mort réelle et la mort apparente, nouveaux procédés de diagnostic et traitement de la mort apparente, par le Dr S. Icard, avec gravures. (*Ouvrage récompensé par l'Institut*) ..... 4 fr.

La fatigue et l'entraînement physique, par le Dr Ph. Tissié, préface de M. le *Professeur Bouchard*, avec gravures. (*Ouvrage couronné par l'Académie de médecine*) ..... 4 fr.

Morphinomanie et morphinisme, par le Dr P. Rodet. (*Ouvrage couronné par l'Académie de médecine*) ..... 4 fr.

Le Phtisique et son traitement hygiénique, par le Dr E.-P. Léon-Petit, médecin de l'hôpital d'Ormesson, avec 20 gravures; 2e éd. (*Ouvrage couronné par l'Académie de médecine*) ..... 4 fr.

Envoi franco contre mandat-poste.

Hygiène de l'alimentation dans l'état de santé et de maladie, par le Dr J. Laumonier, avec gravures, 2e édition..... 4 fr.
L'alimentation des nouveau-nés, *Hygiène de l'allaitement artificiel,* par le Dr S. Icard, avec 60 gravures. (*Ouvrage couronné par l'Académie de médecine*)..... 4 fr.
L'hygiène sexuelle et ses conséquences morales, par le Dr S. Ribbing, professeur à l'Université de Lund (Suède)..... 4 fr.
Hygiène de l'exercice chez les enfants et les jeunes gens, par le Dr F. Lagrange, lauréat de l'Institut. 6e édition..... 4 fr.
De l'exercice chez les adultes, par *le même*, 4e édition..... 4 fr.
Hygiène des gens nerveux, par le Dr Levillain. 3e édition..... 4 fr.
L'idiotie. *Psychologie et éducation de l'idiot,* par le Dr J. Voisin, médecin de la Salpêtrière, avec gravures..... 4 fr.
La famille névropathique. *Hérédité, prédisposition morbide, dégénérescence,* par le Dr Ch. Féré, médecin de Bicêtre, avec gravures. 2e édition..... 4 fr.
L'éducation physique de la jeunesse, par A. Mosso, professeur à l'Université de Turin, préface de M. *le Commandant Legros*..... 4 fr.
Manuel de percussion et d'auscultation, par le Dr P. Simon, professeur à la faculté de médecine de Nancy, avec gravures..... 4 fr.
Éléments d'anatomie et de physiologie génitales et obstétricales, par le Dr A. Pozzi, professeur à l'école de médecine de Reims, avec 219 gravures..... 4 fr.
Le traitement des aliénés dans les familles, par le Dr Féré. 2e édition..... 3 fr.
Manuel d'hydrothérapie, par le Dr Macario..... 3 fr.

NOTICES SUR LES VOLUMES DE CETTE COLLECTION

La Famille névropathique

Théorie tératologique de l'hérédité et de la prédisposition morbides et de la dégénérescence

Par le **Dr Ch. FÉRÉ**, médecin de Bicêtre.

1 vol. in-12, 2e édit. avec 25 gravures dans le texte, cart. à l'anglaise... 4 fr.

M. Féré montre que les exceptions connues sous le nom d'hérédité dissemblable et d'hérédité collatérale se retrouvent dans les familles tératologiques qui, souvent, sont aussi des familles pathologiques. Ce qui est héréditaire, ce sont des troubles de la nutrition de la période embryonnaire, entraînant des effets différents suivant l'époque à laquelle ils se produisent. Les troubles du développement commandent la prédisposition morbide, de nombreux faits le prouvent. Ces troubles héréditaires ou accidentels de l'évolution réalisent une destruction progressive des caractères de la race; la dégénérescence, quelle que soit sa cause, peut être définie une dissolution de l'hérédité qui aboutit en fin de compte à la stérilité.

Envoi franco contre mandat-poste.

Le Traitement des Aliénés

dans les familles

Par *le même.*

1 vol. in-12, cartonné à l'anglaise. 2e édition..... **3** fr.

L'Instinct sexuel, Évolution et dissolution

Par *le même.*

1 vol. in-12, cartonné à l'anglaise..... **4** fr.

L'instinct sexuel n'est pas un instinct incoercible auquel tous seraient réduits à obéir, si anormale que soit la forme sous laquelle celui-ci se manifeste. L'auteur s'est proposé, en outre, de mettre en lumière la nécessité du contrôle et de la responsabilité dans l'activité sexuelle, tant au point de vue de l'hygiène qu'au point de vue de la morale.

M. Féré prouve qu'il n'y a aucune raison pour que les actes sexuels échappent à la responsabilité, et les faits montrent qu'ils n'y échappent pas; la nature et la société éliminent les pervertis et favorisent les sobres.

Hygiène des Gens nerveux

PRÉCÉDÉE DE NOTIONS ÉLÉMENTAIRES

Sur la Structure, les Fonctions et les Maladies du Système nerveux

Par le **Dr F. LEVILLAIN**

Ancien élève de la Salpêtrière,
lauréat de la Faculté de médecine de Paris.

1 vol. in-12, avec figures dans le texte, 3e édition, cartonné à l'anglaise. **4** fr.

L'auteur a fait un choix judicieux des préceptes d'hygiène générale spécialement applicables aux gens nerveux et se livre à une étude rapide des principaux procédés de traitement usités contre les maladies nerveuses (hydrothérapie, électrothérapie, traitement psychique, hypnotisme et suggestion, médicaments).

Morphinomanie et Morphinisme

Par le **Dr Paul RODET**

(*Ouvrage couronné par l'Académie de médecine, Prix Fabret*)

1 vol. in-12, cartonné à l'anglaise..... **4** fr.

Cet ouvrage contient d'abord un historique complet du morphinisme, en faisant assister le lecteur aux différentes étapes que cette affection a tra-

versées avant d'être reconnue comme une véritable entité. Après avoir étudié les mœurs des morphinomanes, la morphinomanie à deux, sa propagation rapide, M. Rodet aborde la symptomatologie et la théorie de l'abstinence qui constituent deux chapitres importants de son ouvrage. Puis il continue par l'examen des intoxications coexistant si communément avec la morphinomanie, en particulier de l'alcoolisme et de la cocaïnomanie, l'étude médico-légalo du morphinisme, et donne, pour terminer, une large place au *traitement*, exposant les diverses méthodes employées et appréciant leur valeur thérapeutique.

L'Idiotie

Hérédité et dégénérescence mentales,
Psychologie et éducation mentale de l'idiot

Par le **Dr Jules VOISIN**, médecin de la Salpêtrière.

1 vol. in-12, avec 17 gravures dans le texte, cartonné à l'anglaise... **4** fr.

L'auteur, choisissant ses exemples parmi différents types d'idiots étudiés dans son service d'hôpital, examine leurs instincts, leurs sentiments, leurs lueurs d'intelligence et de volonté, ainsi que leurs caractères physiques. De là, il passe à l'éducation et au traitement qui doivent être appliqués à ces déshérités, pour qu'ils cessent d'être à charge à tous, et qu'ils deviennent utiles à eux-mêmes et à la société.

Manuel de Percussion et d'Auscultation

Par le **Dr Paul SIMON**
Professeur à la Faculté de médecine de Nancy.

1 vol. in-12, cartonné à l'anglaise, avec gravures..... **4** fr.

Le Phtisique et son traitement hygiénique

SANATORIA — HOPITAUX SPÉCIAUX — CURES D'AIR

Par le **Dr E.-P. LÉON-PETIT**

Médecin de l'hôpital d'Ormesson, secrétaire général de l'Œuvre des Enfants tuberculeux

Préface de M. le **Dr Hérard**, membre de l'Académie de médecine

(*Ouvrage couronné par l'Académie de médecine*)

1 vol. in-12, cart. à l'angl. avec 20 grav. dans le texte, 2e éd.. **4** fr.

Le Dr Léon-Petit a examiné sur place les sanatoria et les hôpitaux consacrés spécialement au traitement hygiénique du phtisique dans les prin-

cipaux pays d'Europe. Il a fait une étude comparée des traitements destinés à combattre les ravages de la tuberculose, lesquels sont basés sur des mesures, les unes prophylactiques, les autres curatives. Mais l'œuvre de défense contre ce fléau est loin d'être complète, et l'auteur qui a, dès la première heure, pris une part active à la lutte sociale contre la phtisie, présente, avec l'autorité que lui donnent ses travaux antérieurs, un programme qui ne peut être que recommandé à l'attention de tous.

Hygiène de l'Alimentation

Dans l'état de santé et de maladie

Par le Dr LAUMONIER

1 vol. in-12, cartonné à l'anglaise, avec gravures dans le texte. 2e édit.. 4 fr.

L'auteur explique à quelles conditions les aliments sont digestes, agréables et sains; il décrit les procédés de préparation et de cuisson; il apprend comment il faut les *stériliser*, et comment on obtient les conserves. Plusieurs chapitres sont consacrés à l'alimentation des personnes bien portantes, suivant l'âge, le sexe, les occupations, le travail physique ou intellectuel qu'elles doivent fournir.

Enfin il s'occupe du régime alimentaire des malades. Les régimes généraux (régime lacté, régime surabondant, etc.), puis les régimes particuliers des obèses, des maigres, des goutteux et graveleux, des diabétiques, des albuminuriques, des dilatés, des dyspeptiques, des constipés, des fiévreux, des typhoïques, des phtisiques, des chlorotiques, des anémiques, des cardiaques, des neurasthéniques, etc., sont successivement étudiés avec détails et précision, et M. Laumonier les complète, quand il y a lieu, par l'indication des exercices physiques, des moyens hydrothérapiques et pharmaceutiques qu'il est bon d'adjoindre au traitement alimentaire.

L'Alimentation des Nouveau-nés

Hygiène de l'allaitement artificiel

Par le Dr S. ICARD

(Ouvrage couronné par l'Académie de médecine et par la Société protectrice de l'enfance de Paris)

1 vol. in-12, cartonné à l'anglaise, avec 60 gravures dans le texte... 4 fr.

Quelles sont les lois de l'allaitement artificiel? Quel est le lait que nous devons choisir pour remplacer celui de la mère? Le lait est-il la seule nourriture qui convienne à l'enfant? Que penser des produits industriels présentés comme succédanés du lait? Faut-il donner le lait pur ou coupé? Quelle doit être la ration quotidienne et quels sont les meilleurs procédés pour administrer le lait? Celui-ci doit-il être cru? bouilli ou stérilisé? La

Envoi franco contre mandat-poste.

*

contamination est-elle possible par le lait cru? Quelles sont les différentes méthodes de stérilisation du lait? Quels sont les signes d'une bonne alimentation? A quel âge convient-il de donner à l'enfant une nourriture plus substantielle que le lait et quelle doit être cette nourriture?

Telles sont les questions que l'auteur traite dans ce livre, questions capitales et auxquelles doit pouvoir toujours répondre tout médecin qui assume la responsabilité de faire élever un enfant à l'allaitement artificiel.

De l'Exercice chez les Adultes

Par le Dr **Fernand LAGRANGE**

Lauréat de l'Institut

1 vol. in-12, 4e édition, cartonné à l'anglaise..... ..... **4** fr.

Les livres de M. Lagrange ont toujours beaucoup de succès auprès du grand public, à qui nous n'avons pas craint de recommander le présent volume d'une façon spéciale. Comme il n'est personne qui ne soit sinon arthritique, ou goutteux, ou obèse, ou dyspeptique, ou diabétique, ou essoufflé, ou quelque peu névrosé, du moins candidat à quelqu'une de ces petites infirmités avec lesquelles il faut passer une partie de l'existence, chacun voudra savoir comment il devra se comporter pour rendre cette partie la plus supportable et la plus longue possible.

(*Revue Scientifique.*)

Hygiène de l'Exercice

Chez les Enfants et les Jeunes gens

Par *le même.*

1 vol. in-12, 6e édition, cartonné à l'anglaise..... **4** fr.

Les jeunes gens doivent pratiquer des exercices physiques destinés à fortifier leur santé, des exercices hygiéniques et non pas athlétiques, M. le docteur Lagrange développe cette saine doctrine en un charmant petit volume que je viens de lire avec le plus grand plaisir, et je le recommande aux méditations de toutes les mères de famille et même des pères qui ont le temps de s'occuper de leurs enfants.

Avec quel bonheur j'ai vu M. Lagrange proscrire aux écoliers la gymnastique de chambre et de gymnase, et l'escrime dans une salle d'armes, où l'on respire la sueur et l'haleine empoisonnante de ses voisins ou de ceux qui vous ont précédé. M. Lagrange veut que les exercices physiques des enfants soient effectués en plein air, que leurs poumons se dilatent pour appel du bon air... Ce sont les jeux qui sont les plus favorables au développement des enfants et des jeunes gens des deux sexes.

Dr G. Daremberg (*Les Débats*).

Envoi franco contre mandat-poste.

La Fatigue et l'Entraînement physique

Par le Dr **Philippe TISSIÉ**,

Chargé de l'inspection des exercices physiques dans les lycées et collèges de l'Académie de Bordeaux

Précédé d'une lettre-préface de M. le Professeur **Ch. BOUCHARD**, de l'Institut.

1 vol. in-12, avec gravures dans le texte, cartonné à l'anglaise..... **4** fr.
(*Ouvrage couronné par l'Académie de médecine*)

M. Tissié expose les recherches qu'il a faites et les observations qu'il a recueillies sur la psychodynamie de l'entraînement physique et sur les réactions mentales provoquées par l'entraînement intensif. Dans le cours de ces études, il a été conduit à trouver dans l'émission nerveuse profonde la principale cause pathologique de l'entraînement intensif chez les sujets sains et surtout chez les débiles nerveux, qu'il désigne sous le nom de *fatigués*, considérant la fatigue comme un phénomène neurique qui se manifeste par un abaissement plus ou moins rapide et intense du *potentiel* nerveux de chaque individu.

L'auteur traite successivement de l'entraînement physique, de l'entraînement intensif, de la fatigue chez les débiles nerveux (fatigue d'origine physique, fatigue d'origine psychique, hygiène du fatigué), des méthodes en gymnastique (méthode suédoise, méthode française, méthode psychodynamique qu'il a créée et qui repose sur les réactions nerveuses de chaque groupe d'individus), de l'entraînement physique à l'école, de l'hérédité.

L'Éducation physique de la Jeunesse

Par **A. MOSSO**, professeur à l'Université de Turin.

1 vol. in-12, cartonné à l'anglaise, précédé d'une préface du Commandant Legros..... **4** fr.

L'auteur aborde les problèmes scientifiques et sociaux les plus variés, sans en excepter les problèmes physiologiques pour lesquels sa compétence est universellement reconnue et appréciée. La préface du commandant Legros, montrant l'importance de ces questions au point de vue militaire, complète utilement les chapitres consacrés par l'auteur à l'éducation et au développement des forces physiques du soldat.

L'Hygiène sexuelle

Et ses conséquences morales

Par le Dr **SEVED RIBBING**, Professeur à l'Université de Lund (Suède)

1 vol. in-12, cartonné à l'anglaise..... **4** fr.

Le professeur Ribbing a tâché d'écrire un traité de morale sexuelle. Il a pris pour base la physiologie des fonctions génitales et il est d'avis que

les troubles purement physiques qui accompagnent la continence, aussi bien chez le jeune homme que chez l'homme marié ou le veuf, ne sont marqués chez les individus sains que par une sensation de pléthore sanguine, de tension, de légère pression, etc., et ces troubles ne seraient pas si gênants s'ils n'étaient exagérés chez les jeunes gens, si leur imagination n'était excitée à un degré extraordinaire par des livres, des images et des caricatures érotiques. Il fait remonter à la littérature moderne, sur laquelle il porte de sévères jugements, la responsabilité première des troubles sexuels chez les jeunes gens. Il étend avec justice son appréciation rigoureuse aux opérettes lascives et à tous les genres de cafés-concerts, bals publics, etc. Il accuse la Presse périodique d'avoir capitulé devant Sa Majesté l'Argent et devant tous les moyens dont le vice dispose pour arriver à ses fins. Il fait le procès de l'alcoolisme et de la grande part qui lui incombe dans l'entraînement de la jeunesse vers les plaisirs sexuels.

Le livre du Dr Ribbing, qui effleure tous les sujets, qui prend et étudie l'homme et la femme depuis leur naissance à la vie sexuelle jusqu'au déclin de leur virilité et de leurs facultés, sera lu avec un vif intérêt aussi bien par les médecins que par les personnes qu'intéressent les problèmes sociaux.

Ce petit ouvrage contient des documents statistiques et littéraires très bien dressés, et possède une allure que la nationalité de son auteur rend particulièrement piquante.

(*Le Scalpel.*)

La Mort réelle et la Mort apparente

Nouveaux procédés de diagnostic et traitement de la mort apparente

Par le **Dr S. ICARD**

1 vol. in-12, avec gravures, cartonné à l'anglaise..... **4 fr.**

(*Ouvrage récompensé par l'Institut*)

M. Icard passe d'abord en revue tous les signes de la mort connus jusqu'ici; il en discute la valeur et l'importance. Puis il expose ses recherches personnelles et décrit une nouvelle méthode dont il est l'auteur; il en démontre la certitude par des preuves expérimentales et cliniques et en fait l'application au diagnostic des principaux états de mort apparente.

L'ouvrage se termine par l'étude de la mort apparente et par l'exposé des lois et des mesures administratives qui, chez les différents peuples et plus spécialement en France, président aux inhumations.

Envoi franco contre mandat-poste.

L'Éducation rationnelle de la volonté

Son Emploi thérapeutique

Par le **Dr Paul-Emile LÉVY**, ancien interne des hôpitaux.

Préface de M. le Professeur **BERNHEIM**, de Nancy.

1 vol. in-12, cartonné à l'anglaise, 2e édition..... **4** fr.

L'auteur s'est proposé de montrer qu'il nous est possible de préserver de bien des atteintes notre être moral et physique et, s'il arrive quelque mal à l'un ou à l'autre, de tirer de notre propre fonds soulagement ou guérison.

Il s'agit en somme d'une éducation de la volonté, mais en spécifiant que celle-ci doit et peut agir sur les maux de notre corps comme sur ceux de notre esprit; la thérapeutique du corps par l'esprit ou thérapeutique psychique, appuyée sur l'auto-suggestion, peut rendre les plus grands services.

Les applications pratiques de ces procédés sont nombreuses, et M. P.-E. Lévy présente d'intéressantes observations de guérison, par cette méthode, de l'habitude de fumer, de l'insomnie, de troubles divers (par exemple somnolence, défaillances), de douleurs, de troubles oculaires, circulatoires, respiratoires, digestifs, sexuels, etc.

Éléments d'Anatomie

Et de Physiologie génitales et obstétricales

Précédés de la *Description sommaire du corps humain*

Par le **Dr A. POZZI**

Professeur à l'École de médecine de Reims, ancien interne des hôpitaux de Paris.

1 vol. in-12, avec 219 gravures dans le texte, cartonné à l'anglaise.. **4** fr.

M. Adrien Pozzi a condensé dans ce volume les matières de l'examen qui doit être subi à la fin de la première année d'études des sages-femmes. Il donne d'abord la description sommaire du corps humain, en dehors des organes génitaux de la femme, puis l'anatomie génitale de la femme et en particulier les recherches de Farabeuf, Pinard et Varnier sur le bassin obstétrical. Enfin, il présente l'histoire du produit de la conception jusqu'au moment où, se libérant des attaches maternelles, celui-ci va vivre d'une existence indépendante.

Envoi franco contre mandat-poste.

Manuel théorique et pratique d'Accouchements

Par *le même.*

1 vol. in-12, avec 138 grav. dans le texte, cart. à l'anglaise. 2e édit... **4** fr.

Ce livre s'adresse aux praticiens, aux étudiants en médecine, et aux sages-femmes. Ses principales divisions comprennent : *la symptomatologie et la physiologie générale de l'accouchement, l'étude clinique et pratique de la grossesse et de l'accouchement, une étude clinique des différentes présentations, en particulier la pathologie de la grossesse, la dystocie, les complications de l'accouchement et de la délivrance, la grossesse extra-utérine, les interventions obstétricales, la pathologie des suites de couches, les soins à donner à l'enfant, la pathologie du nouveau-né.*

Il répond, en outre, aux programmes des examens des sages-femmes et, avec *L'anatomie et la physiologie génitales et obstétricales*, du même auteur, correspond à l'enseignement complet des Maternités.

Manuel d'Hydrothérapie

SUIVI D'UNE INSTRUCTION SUR LES BAINS DE MER
(*Guide pratique des Baigneurs.*)

Par le **Dr M. MACARIO**

1 vol. in-12, 4e édition, revue et augmentée, cartonné à l'anglaise.. **3** fr.

Les Maladies de l'urèthre et de la vessie Chez la Femme

Par le **Dr KOLISCHER**

Traduit de l'allemand

Par le **Dr BEUTTNER**, privat-docent à l'Université de Genève.

1 vol in-12, avec gravures, cartonné à l'anglaise..... **4** fr.

Ce petit volume est la mise en lumière des théories de Schauta, qui voua dans sa clinique de Vienne une attention particulière aux maladies des organes urinaires de la femme. L'auteur débute par les règles générales de l'examen de l'urèthre et de la vessie, puis il étudie les diverses maladies de ces régions. Incontinence, énurésis, uréthrite, rétrécissement, calculs uréthraux, — catarrhe, œdème, inflammation, cystites gonorrhéique et tuberculeuse, calculs vésicaux, hémorrhoïdes, hernies, pneumaturies, ruptures, sont successivement examinées par le Docteur Kolischer, qui s'appuie pour cela sur des procédés encore peu connus.

Envoi franco contre mandat-poste.

Cours de Médecine opératoire

De la Faculté de Médecine de Paris.

Par M. le professeur **Félix TERRIER**,
Membre de l'Académie de médecine, Chirurgien de la Pitié.

Petit Manuel

d'Antisepsie et d'Asepsie chirurgicales

En collaboration avec M. **PÉRAIRE**, ancien interne des hôpitaux de Paris,

1 vol. in-12, cartonné à l'anglaise, avec gravures..... **3** fr.

L'ouvrage est divisé en quatre parties : I. Méthode antiseptique telle que l'a formulée Lister, et modifications apportées à cette méthode. — II. Asepsie. — III. Méthode mixte. — IV. Application des principes antiseptiques et aseptiques à chaque région en particulier.

Petit Manuel d'Anesthésie chirurgicale

Par *les mêmes.*

1 vol. in-12, avec 37 gravures dans le texte, cartonné à l'anglaise.. **3** fr.

L'Opération du Trépan

Par *les mêmes.*

1 vol. in-12, cartonné à l'anglaise, avec 222 gravures..... **4** fr.

Table des matières : I. Histoire de la trépanation depuis les temps préhistoriques. — II. Description des circonvolutions et des localisations cérébrales et étude de la topographie crânio-cérébrale. — III. Manuel opératoire et description des instruments actuellement employés : opérations nouvelles destinées à remplacer, jusqu'à un certain point, l'opération du trépan, ou à la compléter. — IV. Indications et contre-indications de l'opération du trépan.

Chirurgie de la face

En collaboration avec MM. **GUILLEMAIN**, chirurgien des hôpitaux
et **MALHERBE**, ancien interne des hôpitaux de Paris.

1 vol. in-12, avec 214 gravures dans le texte, cartonné à l'anglaise... **4** fr.

Les différents chapitres traitent successivement de la chirurgie des maxillaires, des lèvres, des joues, de la bouche et du pharynx, du nez, des fosses nasales et de leurs annexes les sinus de la face.

Envoi franco contre mandat-poste.

Chirurgie du cou

Par *les mêmes.*

1 vol. in-12, avec 101 gravures dans le texte, cartonné à l'anglaise. . . **4** fr.

Table des matières : I. *Chirurgie des voies aériennes,* laryngoscopie, cathétérisme et dilatation des voies aériennes, traitement endo-laryngé et extra-laryngé des polypes et tumeurs du larynx, laryngotomies, laryngectomies, trachéotomie. — II. *Chirurgie du corps thyroïde* : thyroïdectomie, exothyropexie, indications thérapeutiques du goitre. — III. *Chirurgie de l'œsophage.* — IV. *Chirurgie des vaisseaux, des ganglions lymphatiques des muscles et nerfs du cou :* ligature des artères, anévrismes, torticolis, etc.

Chirurgie de la plèvre et du poumon

En collaboration avec **M. E. REYMOND,** ancien interne des hôpitaux de Paris.

1 vol. in-12, avec 67 gravures dans le texte, cartonné à l'anglaise. . . **4** fr.

Les auteurs ont reproduit les leçons professées par M. Terrier à la Faculté de médecine de Paris. Ces leçons intéresseront à la fois les médecins et les chirurgiens, certaines opérations sur la plèvre étant restées dans le domaine de la médecine.

Les différents chapitres sont consacrés à *la thoracentèse,* à *la pleurésie purulente* et à *la pleurotomie,* à *la thoracoplastie,* à *la chirurgie de la plèvre pulmonaire,* aux *interventions pour les plaies du poumon,* à *la pneumotomie,* à *la pneumectomie.*

Chirurgie du cœur et du péricarde

Par *les mêmes.*

1 vol. in-12, cartonné à l'anglaise, avec 79 gravures dans le texte. . . **3** fr.

Les auteurs débutent par les généralités relatives à la *chirurgie du péricarde*; puis ils donnent le manuel opératoire de la chirurgie du péricarde, les indications et les complications de la thoracocentèse; ils traitent ensuite de la péricardotomie avec ou sans résection des cartilages costaux, du manuel opératoire, des soins consécutifs et des indications.

Pour la *chirurgie du cœur,* ils étudient successivement le traitement des plaies, les plaies abandonnées à elles-mêmes, leur traitement sans opérations, les sutures du cœur, les interventions sur le cœur en dehors des plaies, etc.

Envoi franco contre mandat-poste.

Conlemmiers. — Imprimerie Paul BRODARD. — 183-1900.

COLUMBIA UNIVERSITY LIBRARIES

This book is due on the date indicated below, or at the expiration of a definite period after the date of borrowing, as provided by the rules of the Library or by special arrangement with the Librarian in charge.

DATE BORROWED	DATE DUE	DATE BORROWED	DATE DUE

C28(1140)M100

QM421 P87
Pozzi
Éléments d'anatomie
1/19/35